



UNIVERSIDAD
Finis Terrae

UNIVERSIDAD FINIS TERRAE
FACULTAD DE ODONTOLOGÍA
ESCUELA DE ODONTOLOGÍA

**PREVALENCIA DEL PONTICULUS POSTICUS EN
TELERRADIOGRAFÍAS DE PERFIL REALIZADAS EN EL
INSTITUTO NACIONAL DE ORTODONCIA ENTRE LOS
AÑOS 2019 Y 2020**

GONZALO ANTONIO VALENZUELA TAPIA

Tesis presentada a la Facultad de Odontología de la Universidad Finis
Terrae, para optar al título de Cirujano Dentista

Profesor Guía: Dr. Daniel Pinto Agüero

Santiago, Chile
2022

AGRADECIMIENTOS

En primer lugar a toda mi familia, en especial a mi hermano Rodrigo, quien nunca dejó de apoyarme y creer en mí.

A todos mis amigos, compañeros de clínicas e internado, quienes hicieron todos estos años un poco más fácil.

Al Dr. Daniel Pinto, quien no solo dió la idea original, si no que me ayudó y aportó con acertados consejos y correcciones. Muchas gracias por todo.

A la Dra. Tania Lucavechi por ayudarnos con la obtención de las radiografías.

Y, finalmente, a todos los docentes y tutores que tuve a lo largo de esta carrera, que influyeron en mi formación personal y profesional.

ÍNDICE

RESUMEN	1
ABSTRACT	2
1. Introducción	3
2. Marco teórico	4
A) Historia de la radiología	4
B) Características visuales generales de las radiografías	5
B1) Densidad	5
B2) Contraste	5
C) Características Geométricas de las radiografías:	6
C1) Nitidez	6
C2) Magnificación	6
C3) Distorsión	6
D) Técnicas radiográficas extraorales:	7
D1) Telerradiografía de perfil lateral:.....	7
D2) Indicaciones principales para una telerradiografía	8
D3) Criterios para una correcta técnica	9
D4) Estructuras anatómicas observables en una telerradiografía de perfil:	10
E) Generalidades Anatómicas:	12
E1) Generalidades de las vértebras:.....	12
E2) Vértebra C1 o Atlas:	12
E3) Ponticulus Posticus:.....	13
E4) Clasificación radiográfica del Ponticulus Posticus:	13
F) Importancia de la detección del Ponticulus Posticus	15
3. Objetivos	18
a) Objetivo General:	18
b) Objetivos Específicos:	18
4. Metodología	18
a) Diseño del estudio:	18
b) Universo y muestra.....	18
c) Criterios de inclusión y exclusión:	18
d) Variables.....	19
e) Técnicas de recolección de datos.....	20
f) Análisis e interpretación de los datos:	20

5. Consideraciones éticas	21
6. Cronograma.....	21
7. Resultados	22
8. Discusión	24
9. Conclusión	26
10. Referencias Bibliográficas	27
11. Anexos.....	31
11.1. Tabla de recolección de datos:.....	31
11.2. Consentimiento informado de los pacientes del Instituto Nacional de Ortodoncia	32
11.3. Resolución del Comité Ético Científico de la Universidad Finis Terrae.....	34

RESUMEN

Introducción: Las radiografías son un examen básico para el diagnóstico en múltiples especialidades médicas. La telerradiografía de perfil nos da una visión sagital del macizo craneofacial y las vértebras cervicales. En la vértebra Atlas o C1 se puede encontrar una estructura denominada Ponticulus Posticus, una variante anatómica descrita como un puente óseo entre la porción posterior del proceso articular superior y la porción posterolateral del margen superior del arco posterior de la vértebra C1. Esta estructura podría estar relacionada en algunos pacientes con síntomas como: cefalea, vértigo, dolor ocular y fotobia, de ahí la importancia en una temprana detección y análisis. En Chile existen pocos estudios en relación a la prevalencia y clasificación del Ponticulus Posticus.

Objetivo: Determinar la prevalencia del Ponticulus Posticus en telerradiografías de perfil realizadas en el Instituto Nacional de Ortodoncia durante los años 2019 y 2020.

Material y método: Estudio de tipo observacional descriptivo de corte transversal, con una muestra de 1563 telerradiografías de perfil de pacientes del Instituto Nacional de Ortodoncia, donde se determinó la prevalencia del Ponticulus Posticus de acuerdo a sexo, edad y clasificación de cada Ponticulus Posticus. Estos datos fueron traspasados a una planilla Exel y analizados con el programa estadístico IBM SPSS Statistics.

Resultados: La muestra final fue de 1240 telerradiografías de perfil, donde la edad mínima fue de 15 años, la edad máxima de 60 años y la media de edad fue de 22.66 años. El 38.3% (475) de las telerradiografías analizadas presentaron el Ponticulus Posticus, mientras que el 61.7% (765) no lo presentaron. La prevalencia del Ponticulus Posticus en pacientes de sexo masculino fue de 42.3% (185) mientras que en pacientes de sexo femenino fue de 36.1% (290). En cuanto a la clasificación de cada Ponticulus Posticus, el 61.7% (765) son de Clase 1 (no presente), un 19.6% (243) de Clase 2 (presente hasta menos de un tercio del recorrido de la arteria vertebral), un 8.5% (106) de Clase 3 (presente desde un tercio del recorrido de la arteria vertebral pero no completamente) y un 10.2% (126) con un Ponticulus Posticus de Clase 4 (presente y se extiende por completo a través de todo el recorrido de la arteria vertebral).

Conclusión: Se encontró una prevalencia del 38.3% del Ponticulus Posticus en una muestra de 1240 telerradiografías de perfil. El Ponticulus Posticus es mas prevalente en pacientes de sexo masculino (42.3%) que en pacientes de sexo femenino (36.1%). Existen pocos estudios de prevalencia del Ponticulus Posticus en Chile, por lo que es necesario que se realicen mas investigaciones de este tipo para poder conocer la realidad nacional a mayor escala.

Palabras clave: Ponticulis Posticus, prevalencia, telerradiografía de perfil.

ABSTRACT

Introduction: X-rays are a basic test for diagnosis in multiple medical specialties. Profile teleradiography gives us a sagittal view of the craniofacial massif and cervical vertebrae. A structure called Ponticulus Posticus can be found in the Atlas or C1 vertebrae, an anatomical variant described as a bony bridge between the posterior portion of the superior articular process and the posterolateral portion of the superior margin of the posterior arch of the C1 vertebra. This structure could be related in some patients with symptoms such as: headache, vertigo, eye pain and photophobia, hence the importance of early detection and analysis. In Chile there are few studies in relation to the prevalence and classification of Ponticulus Posticus.

Objective: To determine the prevalence of Ponticulus Posticus in profile teleradiographies performed at the National Institute of Orthodontics during the years 2019 and 2020.

Material and method: Observational, descriptive, cross-sectional study, with a sample of 1565 profile teleradiographies of patients from the National Institute of Orthodontics, where the prevalence of Ponticulus Posticus was determined according to sex, age, and classification of each Ponticulus Posticus. These data were transferred to an Excel spreadsheet and analyzed with the IBM SPSS Statistics software.

Results: The final sample consisted of 1240 profile teleradiographies, where the minimum age was 15 years, the maximum 60 years, and the median age was 22.66 years. 38.3% (475) of the teleradiographies analyzed presented the Ponticulus Posticus, while 61.7% (765) did not present it. The prevalence of Ponticulus Posticus in male patients was 42.3% (185) while in female patients it was 36.1% (290). Regarding the classification of each Ponticulus Posticus, 61.7% (765) are Class 1 (not present), 19.6% (243) are Class 2 (present up to less than a third of the vertebral artery route), 8.5% (106) are Class 3 (present from one third of the course of the vertebral artery but not completely) and 10.2% (126) are Class 4 (present and extending completely through the entire course of the vertebral artery).

Conclusion: A 38.3% prevalence of Ponticulus Posticus was found in a sample of 1240 profile teleradiographies. The Ponticulus Posticus is more prevalent in male patients (42.3%) than in female patients (36.1%). There are few studies of the prevalence of Ponticulus Posticus in Chile, so it is necessary to carry out more research of this type in order to know the national reality on a larger scale.

Key words: Ponticulus Posticus, prevalence, profile teleradiography.

1. Introducción

Las radiografías son un examen básico utilizado tanto en el diagnóstico como en la evaluación de pacientes, tanto en las especialidades de otorrinolaringología, neurología y odontología.¹ Específicamente en la odontología, la telerradiografía de perfil es un examen radiográfico que nos da una visión sagital de las estructuras óseas de la cara y de las vértebras cervicales.²

Usualmente, y como hallazgo radiográfico, en la vértebra Atlas o C1 se encuentra una estructura descrita en un principio como foramen sagital, foramen atlantoposterior, foramen arqueado o canalis vertabralis, pero su denominación anatómica más usada en la actualidad es la de "Ponticulus Posticus"³. Múltiples estudios la han clasificado como una malformación del puente óseo entre la porción posterior del proceso articular superior y la porción posterolateral del margen superior del arco posterior del atlas⁴, sin embargo, otros autores lo clasifican simplemente como una variación anatómica³.

El Ponticulus Posticus se encuentra en relación con importantes elementos anatómicos como la arteria vertebral⁵, lo que en algunos estudios han relacionado a la presencia de una serie de signos y síntomas como: Cefalea, vértigo, dolor ocular y fotofobia⁶, por lo que es importante tener las herramientas necesarias para su correcta identificación en una telerradiografía.

En Chile existen pocos estudios en relación con la prevalencia y clasificación del Ponticulus Posticus, por lo que es relevante poder conocer la realidad nacional a mayor escala sobre esta variación anatómica. La justificación y propósito de este estudio es determinar la prevalencia del Ponticulus Posticus en un grupo de 1563 telerradiografías del Instituto Nacional de Ortodoncia.

2. Marco teórico

A) Historia de la radiología

La radiología y su uso en medicina empezaron luego de que en noviembre de 1895 Wilhelm Röntgen empezara a trabajar con un tubo de rayos catódicos conocido como el "tubo de Crooke". Luego de múltiples experimentos con distintos materiales, realizó la primera imagen de rayos X a la mano de su esposa.⁷

Röntgen observó que la radiación era capaz de infiltrar algunos tejidos (tejidos blandos) más que otros (huesos).⁸

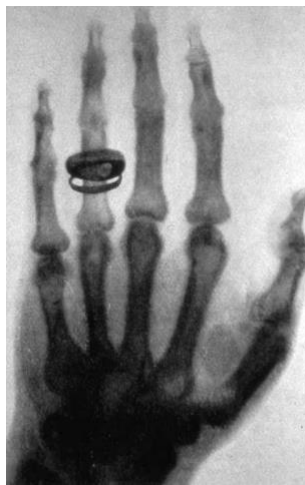

Fig. 1: Radiografía realizada por Röntgen a la mano de su esposa. González G, Pieri MG. History of Radiology Figura No. 1. Descubridor de los RX. Rev Cient Esc Univ Cienc Salud. 2017;4(1):45-7.

Meses después del descubrimiento de Röntgen, en marzo de 1896 en Chile, y gracias a los esfuerzos de los ingenieros Arturo Salazar Valencia y Luis Ladislao Zegers, se repite el experimento en la Facultad de Ingeniería de la Universidad de Chile.⁹

Los rayos X son un tipo de radiación electromagnética ionizante, que por su pequeña longitud de onda tiene la capacidad de interactuar con la materia. A menor longitud de onda, mayor es su energía y poder de penetración. Un equipo radiológico está constituido fundamentalmente por:

- El tubo de rayos X.
- Un generador de radiación.
- Un detector de radiación.
- Dependiendo del equipo específico o uso que se le quiera dar se utilizan otros componentes adicionales.¹⁰

La utilidad en el área del diagnóstico médico y dental es gracias a la capacidad de penetración de los rayos X. Estos rayos X son disparados desde el tubo de rayos hacia una placa, y se atenúan mientras pasan a través del objeto o persona que se está irradiando. Si la estructura deja impactar "menos" rayos X se obtendrá una imagen radiopaca, y al contrario, si la estructura deja impactar "más" rayos X, se obtendrá una imagen radiolúcida.¹¹

Actualmente también existe la radiología digital, donde los primeros sistemas digitales fueron mostrados al mercado por la empresa Fugi en el año 1981.¹¹

B) Características visuales generales de las radiografías

B1) Densidad

Es la oscuridad o sombra en una radiografía. Una radiografía con una correcta densidad permitirá al operador distinguir las áreas radiopacas y las áreas radiolúcidas. La densidad está determinada por los siguientes factores:

- Miliamperios (mA)
- Peak de kilovoltaje operativo (kVp)
- Tiempo de exposición

Cualquier incremento en cualquiera de estos factores, aumentará la densidad de una radiografía. En los equipos más modernos, solo el tiempo de exposición se puede modificar.¹³

B2) Contraste

Es la diferencia de los grados de oscuridad (de densidades) entre las distintas zonas de la radiografía. Cuando en una radiografía hay zonas muy oscuras y zonas muy claras, entonces la radiografía tiene un alto contraste. Al contrario, si hay no hay zonas muy oscuras, zonas muy claras y hay una predominancia de zonas grises, la radiografía tiene un bajo contraste. El contraste de una radiografía está determindo por:

- Peak de kilovoltaje operativo

Un alto kilovoltaje va a resultar en una imagen con bajo contraste, es decir, con muchos tonos de gris. Un bajo kilovoltaje producirá una imagen con alto contraste, es decir, con muchas áreas negras y blancas.¹³

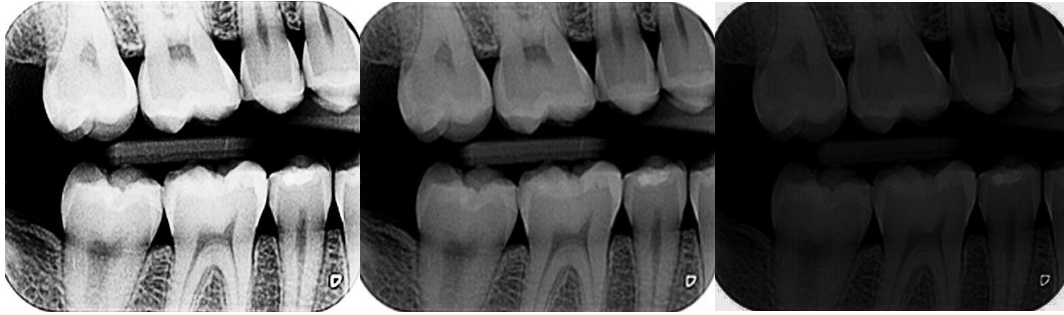


Fig. 2: **A:** Cuando el kilovoltaje es bajo, hay una baja densidad y un alto contraste. **B:** Hay un equilibrio adecuado entre el kilovoltaje y los miliamperes. Se considera una imagen óptima ya que ofrece una gama amplia de tonos desde el blanco al negro. **C:** Cuando el kilovoltaje es alto, hay una alta densidad y un alto contraste. Imagen propia.

C) Características Geométricas de las radiografías:

C1) Nitidez

Es la capacidad del receptor para reproducir los diferentes contornos del objeto radiografiado. Se refiere a qué tan bien están reproducidos los detalles del objeto radiografiado en la radiografía. Factores que determinan el nivel de nitidez:

- Tamaño del punto focal.
- Composición de la película.
- Movimiento. ¹³

C2) Magnificación

Propiedad que hace referencia a que la imagen radiográfica final aparezca más grande que el tamaño real del objeto. Factores que determinan el nivel de magnificación:

- Distancia objetivo-receptor.
- Distancia objeto-película. ¹³

C3) Distorsión

Es la alteración de forma y tamaño del objeto radiografiado en la radiografía en comparación a sus dimensiones reales. Está determinado por:

- Alineación Objeto-receptor.
- Angulación del Haz de rayos X. ¹³

Características Geométricas	Factores que Influyen	Factores que Influyen sobre los Efectos
Nitidez	Tamaño del punto focal	↓ Tamaño del punto focal = ↑ nitidez ↑ Tamaño del punto focal = ↓ nitidez
	Composición de la película	↓ Tamaño de cristal = ↑ nitidez ↑ Tamaño de cristal = ↓ nitidez
	Movimiento	↓ Tamaño de cristal = ↑ nitidez ↑ Tamaño de cristal = ↓ nitidez
Magnificación	Distancia objetivo-receptor	↑ Movimiento = ↓ nitidez ↓ Movimiento = ↑ nitidez
	Distancia objeto-receptor	↑ Distancia objetivo-receptor = ↑ magnificación ↓ Distancia objetivo-receptor = ↓ magnificación
Distorsión	Alineación objeto-receptor	Objeto- receptor paralelo = ↓ distorsión Objeto-receptor no paralelo = ↑ distorsión
	Angulación del haz de rayos X	Haz perpendicular al objeto y receptor= ↓ distorsión Haz no perpendiculares al objeto y receptor = ↑ distorsión

↓ Disminuir; ↑ incrementar

Fig. 3: Tabla resumen de factores que influyen sobre características geométricas.
Ianucci J., Jansen Howerten L. Radiología Dental Principios y Técnicas. Cuarta edición, Editorial Amolca, 2013. Pag. 81.

D) Técnicas radiográficas extraorales:

Las radiografías extraorales, son todas aquellas que requieren el uso de películas o placas colocadas fuera de la boca. En odontología son usadas mayormente para una mejor examinación y evaluación de áreas donde una película o placa convencional no puede llegar, porque son de mayor extensión o por su ubicación en el macizo cráneo facial. ¹⁴

En las técnicas radiográficas extraorales, al igual que en las intraorales, se busca poder conseguir una imagen detallada con la menor exposición posible al paciente. Esto se consigue con los siguientes principios técnicos básicos: con el paciente que necesitamos examinar radiográficamente, el receptor del rayo X y un aparato de radiación X que puede ser convencional, panorámico o equipos específicos diseñados específicamente para una radiografía extraoral. ¹⁴

D1) Telerradiografía de perfil lateral:

Es un examen radiográfico de rutina, bastante común y de fácil acceso. ¹⁵ Esta radiografía es una proyección lateral bidimensional del cráneo, donde se puede estudiar y analizar en sentido sagital la zona cráneo facial del paciente. ¹⁴

Es un tipo de examen muy requerido tanto en ortodoncia como en rehabilitación oral e implantología, ya que permite en una sola imagen ver la relación de las piezas

dentales con la mandíbula y el maxilar, y a su vez con el resto de las estructuras del cráneo. ^{16,17}

También es posible observar los tejidos blandos nasofaríngeos, senos paranasales y el paladar duro. ¹⁶

D2) Indicaciones principales para una telerradiografía

Principalmente es requerida previo a tratamientos de ortodoncia y cirugía ortognática, ya que nos entrega:

- Un diagnóstico inicial, donde se confirma o no las posibles alteraciones óseas junto con una imagen preliminar de los tejidos blandos adyacentes
- Planificación de un plan de tratamiento
- Resultados finales post-tratamiento, para así verificar el cumplimiento de los objetivos principales del tratamiento.
- Mantención en el tiempo del tratamiento. ¹⁶

El equipo de rayos x básico necesario para realizar una telerradiografía se constituye de una fuente de rayos, un cefalostato y una película radiográfica en su chasis. La función cefalostato es inmovilizar y mantener una posición adecuada de la cabeza del paciente durante el proceso de toma radiográfica. Tiene dos astas, donde en sus extremos se fijan las olivas auriculares. También consta de un soporte fijo que recibe la película radiográfica y la mantiene próxima a la cabeza del paciente, de esta forma reduciendo la distancia objeto-película y por lo tanto la distorsión de la imagen obtenida. ¹⁷⁻²⁰

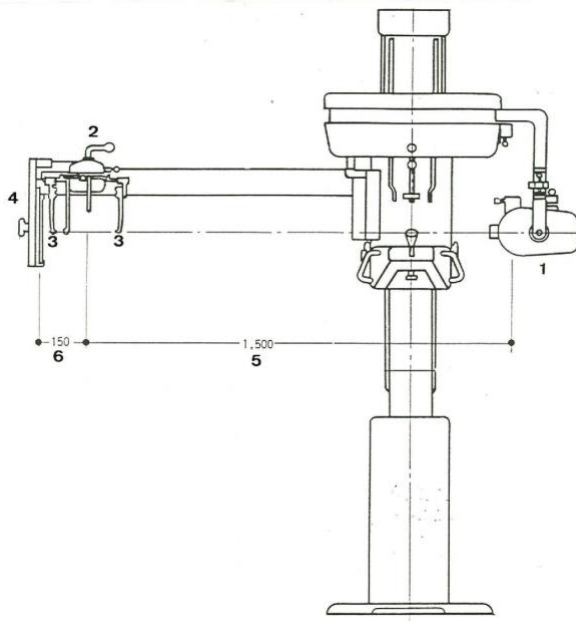


Fig. 4: Equipo para telerradiografías

1. Fuente de rayos X.
2. Cefalostato con sus brazos que terminan en las olivas.
3. Olivas auriculares (van en el conducto auditivo externo).
4. Porta película.
5. Una distancia de 150 cm entre el punto emisor de rayos y punto medio del cefalostato.
6. Una distancia de 15 cm desde el centro del cefalostato hasta la película.

Leonel, B. Epelde, N. Aguirre, M. Manual de anatomía radiográfica y cefalometría básica. Texto de apoyo a la docencia, Universidad de Concepción. Tercera edición. 2013.

D3) Criterios para una correcta técnica

De acuerdo con Vázquez M.C. (1996) hay una serie de criterios (tanto en individuos vivos como en restos óseos) para conseguir una radiografía correcta con la menor cantidad de artefactos posibles:

1. **Posición de la placa y el foco emisor respecto al cráneo:** Se debe reducir al mínimo la distancia entre el cráneo y la placa, y aumentar lo posible la distancia cráneo-foco emisor (mayor a un metro). Esto hace que el haz de rayos sea lo mas paralelo posible, produciendo que la magnificación sea prácticamente nula.
2. **Posición del cráneo en el espacio:** El cráneo debe estar ubicado de manera que el Plano de Frankfurt sea paralelo al piso, mientras que el plano sagital medio debe ser paralelo a la placa radiográfica. El lado izquierdo de la cabeza del paciente debe ir hacia el chasis.
3. **Utilización de filtros:** En algunos casos se usan filtros en la telerradiografía por la gran diferencia de densidad que existe entre la bóveda craneal y el macizo craneo-facial, permitiendo la misma fidelidad de imagen en todo el conjunto.

21



Fig. 5: Esquema de la posición del paciente para una telerradiografía lateral. Leonel, B. Epelde, N. Aguirre, M. Manual de anatomía radiográfica y cefalometría básica. Texto de apoyo a la docencia, Universidad de Concepción. Tercera edición. 2013. 1-136.

1. Fuente de rayos X.
2. Cefalostato.
3. Película radiográfica.

D4) Estructuras anatómicas observables en una telerradiografía de perfil:

Anatomía lateral del cráneo, zona superior anterior:

1. Cortical externa del hueso frontal
2. Línea cutánea del hueso frontal
3. Sutura nasofrontal
4. Hueso nasal
5. Fosa craneal anterior
6. Cortical interna del frontal (porción vertical)
7. Cortical interna del frontal (porción horizontal)
8. Seno frontal
9. Pared anterosuperior de las fosas nasales
10. Lamina cribosa del etmoides
11. Sutura frontoesfenoetmoidal
12. Cara superior del cuerpo del esfenoides (fosa pterigomaxilar)
13. Cara anterior del cuerpo del esfenoides
14. Fosa pterigomaxilar. ²²

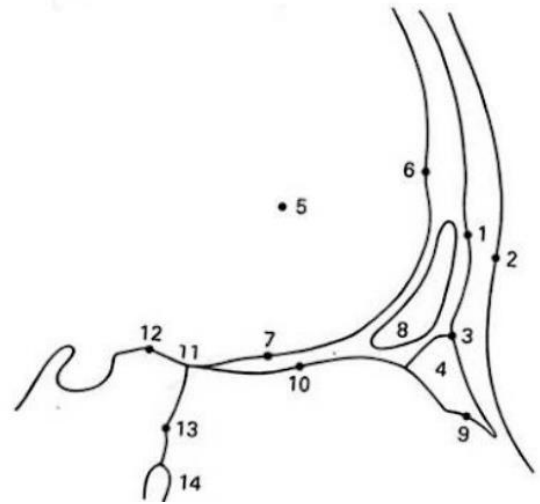


Fig.6 : Ilustración de zona superior anterior de una telerradiografía de perfil. Leonel, B. Epelde, N. Aguirre, M. Manual de anatomía radiográfica y cefalometría básica. Texto de apoyo a la docencia, Universidad de Concepción. Tercera edición. 2013.

Anatomía lateral del cráneo, zona posterior superior:

1. Cara anterosuperior del peñasco
2. Cara endocraneal de la escama del temporal
3. Techo de la cavidad glenoidea
4. Cara posterior del peñasco
5. Cóndilo del temporal
6. Suelo de la cavidad glenoidea
7. Cóndilo mandibular
8. Apófisis mastoides
9. Apófisis estiloides
10. Conducto auditivo interno (CAI)
11. Conducto auditivo externo (CAE)
12. Punto porion. ²²

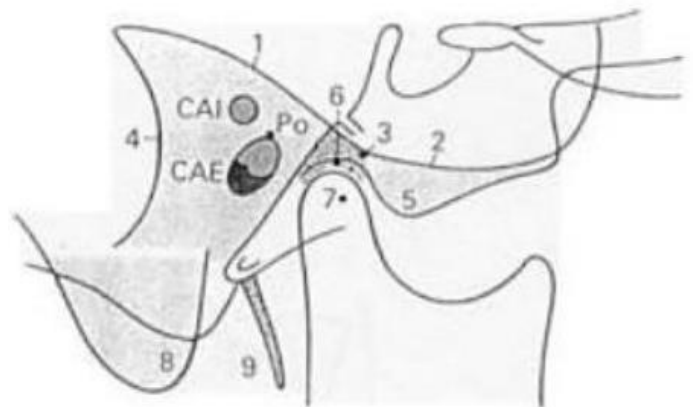


Fig. 7: Ilustración de zona posterior superior de una telerradiografía de perfil. Ustrell J, Duran J. Ortodoncia. 2002.

Anatomía lateral del cráneo, zona media e inferior:

1. Reborde orbitario externo
2. Pared posterior de la apófisis orbitaria del malar
3. Pared posterior de la apófisis piramidal del maxilar superior
4. Pared anterior de la apófisis piramidal
5. Cortical interna de la sínfisis
6. Cortical externa de la sínfisis
7. Borde inferior del cuerpo mandibular
8. Borde posterior de la rama ascendente
9. Cóndilo mandibular
10. Espacio interarticular
11. Apófisis coronoides
12. Cóndilo del temporal
13. Escotadura sigmoidea
14. Espina de Civinini
15. Borde anterior de la rama ascendente
16. Canal mandibular
17. Entrada del canal mandibular (zona de la espina de Spix).²²

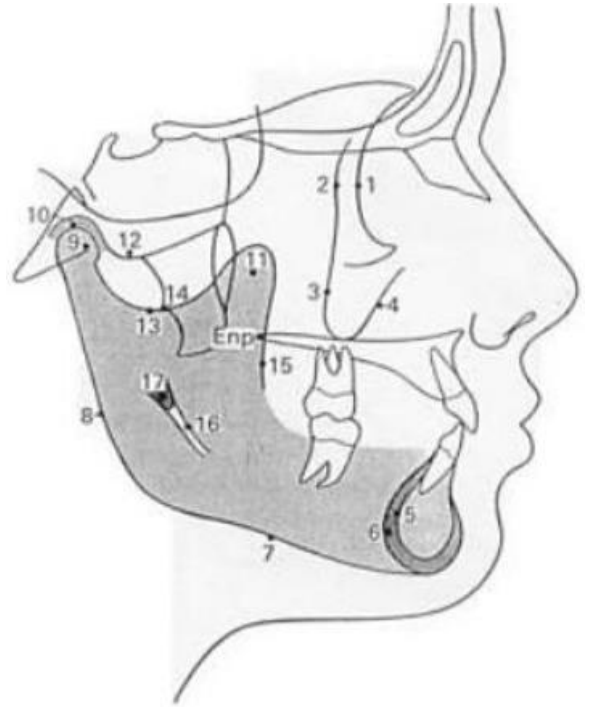


Fig. 8: Ilustración de zona media e inferior de una telerradiografía de perfil. Ustrell J, Duran J. Ortodoncia. 2002.

Anatomía lateral, zona cervical:

1. Protuberancia occipital externa
2. Borde anterior del agujero magno
3. Borde posterior del agujero magno
4. Arco posterior de C1 y tubérculo
5. Arco de C2 y apófisis espinosa.²³

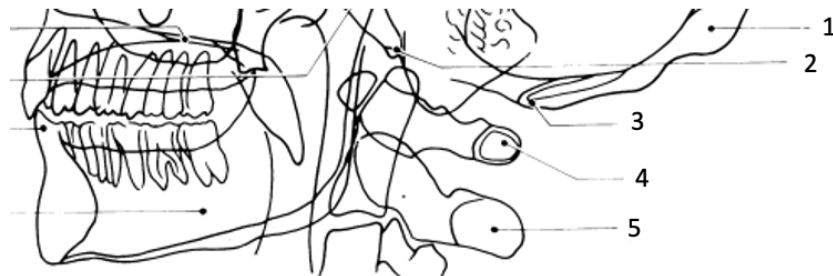

Fig. 9: Ilustración de zona inferior y cervical de una telerradiografía de perfil. Rouvière H, Delmas A. Anatomía humana descriptiva, topográfica y funcional. Tomo 1: Cabeza y cuello. 11ª edición, Elsevier Masson, 2005.

E) Generalidades Anatómicas:

E1) Generalidades de las vértebras:

La columna vertebral está constituida por treinta y tres vértebras: siete cervicales, doce torácicas, cinco lumbares, cinco sacras y cuatro coccígeas.²⁴

Más específicamente, cada vértebra cervical está constituida por un cuerpo, dos pedículos, dos láminas, una apófisis espinosa, cuatro apófisis articulares, dos apófisis transversas y un agujero vertebral.²³

E2) Vértebra C1 o Atlas:

La primera vértebra cervical (C1 o atlas) se extiende más transversalmente que el resto de las vértebras cervicales, ya que está formado por dos masas laterales unidas por dos arcos óseos (uno anterior y el otro posterior). Estos elementos delimitan el agujero vertebral.²³ En la cara superior de las masas laterales existe una superficie articular denominada fosa articular superior donde se apoya el cóndilo del hueso occipital, y en la cara inferior recibe el proceso articular del axis.²⁴

Esta vértebra (C1 o atlas) es un elemento anatómico central, ya que conecta la base craneal y la columna cervical a través de las articulaciones atlantooccipital y atlantoaxial.²⁵

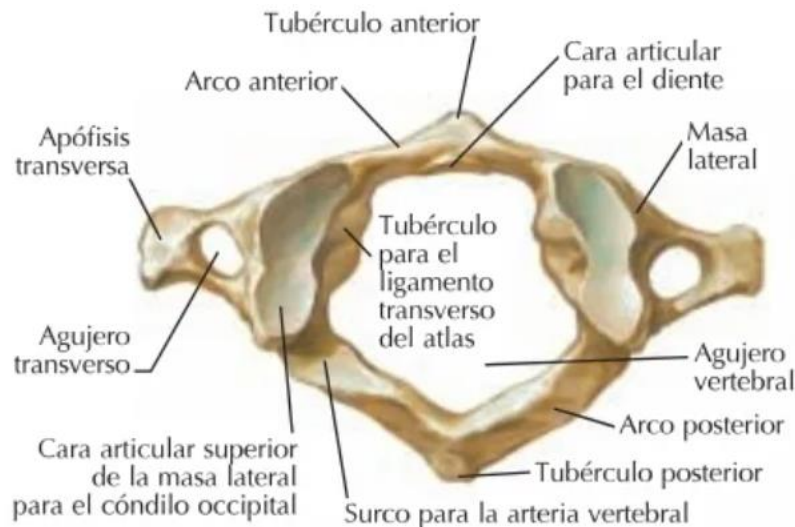


Fig. 10: Vista superior de vértebra C1. Netter, Atlas de Anatomía Humana. Ed. Elsevier. Ed. 7ª. 2019.

E3) Ponticulus Posticus:

Algunos autores definen el ponticulus posticus como un puente óseo malformado entre la porción posterior del proceso articular superior y la porción posterolateral del margen superior del arco posterior del atlas. ⁴ Este puente óseo ha sido descrito con varios nombres, como, por ejemplo: foramen sagital, foramen atlantoposterior, foramen arqueado (variante de la anomalía de Kimmerle), foramen retroarticular superior, canalis vertebralis, etc, pero el mas aceptado hasta ahora es "ponticulus posticus". ³

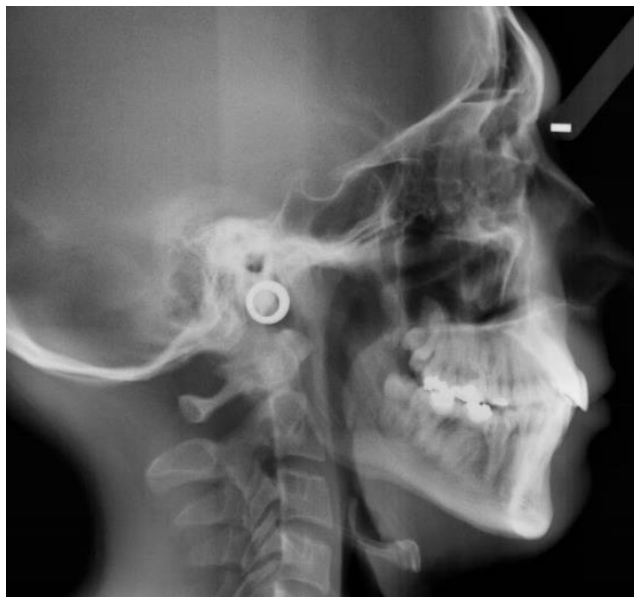

Fig 11: Telerradiografía de perfil donde se observa un Ponticulus Posticus parcial.

Sharma V, Chaudhary D, Mitra R. Prevalence of ponticulus posticus in Indian orthodontic patients. Dentomaxillofacial Radiol. 2010.

E4) Clasificación radiográfica del Ponticulus Posticus:

Múltiples clasificaciones radiográficas han sido descrito a lo largo de los años, entre ellas la de Miki y colaboradores (1979) donde describe tres tipos:

- Completo: Forma completa del anillo óseo.
- Incompleto: Algunas porciones del anillo óseo están defectuosas.
- Calcificado: Hay una calcificación amórfica. ^{26,27}

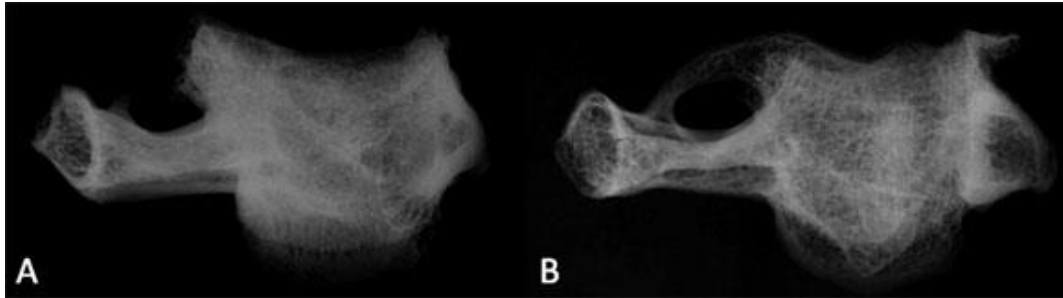


Fig. 12: Ejemplos de osificación del Ponticulus Posticus. (A): Osificación incompleta, (B) Osificación completa. Schilling J, Schilling A, Suazo Galdames I. Ponticulus posticus on the Posterior Arch of Atlas, Prevalence Analysis in Asymptomatic Patients. Int J Morphol. 2010.

Otros autores como Cederberg y colaboradores (2000) realizaron la siguiente clasificación radiográfica:

- Clase 1: No existen calcificaciones en todo el recorrido que realiza la arteria vertebral.
- Clase 2: Existe calcificación y se extiende hasta menos de la mitad del recorrido de la arteria vertebral.
- Clase 3: Existe calcificación y se extiende hasta al menos la mitad, pero no completamente el recorrido de la arteria vertebral.
- Clase 4: Existe calcificación y se extiende por completo a través de todo el recorrido de la arteria vertebral.²⁸

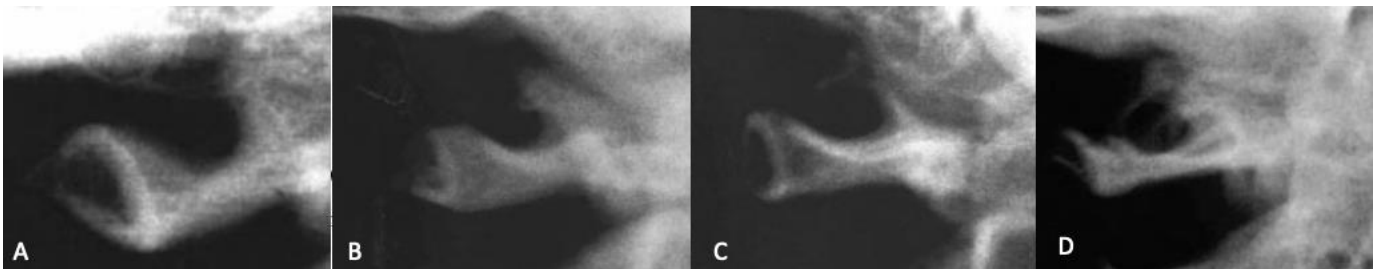


Fig. 13: (A): Clase 1, (B): Clase 2, (C): Clase 3, (D): Clase 4. Cederberg RA, Benson BW, Nunn M, English JD. Arcuate foramen: prevalence by age, gender and degree of calcification. Clin Orthop Res 2000

Hasan y colaboradores (2001) luego de un estudio en cadáveres realizaron la siguiente clasificación:

- Clase 1: Existe una impresión notable de la arteria vertebral en el arco posterior
- Clase 2: Existe una impresión menos notable de la arteria vertebral en el arco posterior
- Clase 3: Es observable un ponticulus o puente en uno o ambos lados del arco posterior, como una espícula ósea (ponticulus parcial)

- Clase 4: Es detectable un ponticulus completo
- Clase 5: Existe un puente lateral extendido desde una masa lateral al proceso transversario
- Clase 6: Existe un tunel posterolateral mas extenso con una combinación de los puentes posteriores (Clase 4) y laterales (Clase 5).²⁹

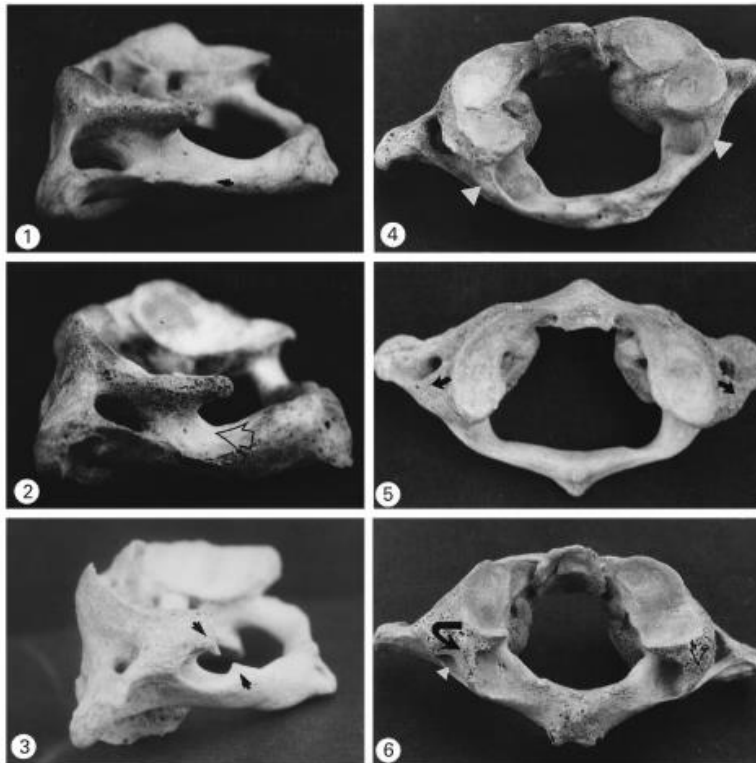


Fig. 14: 1: Clase 1, 2: Clase 2, 3: Clase 3, 4: Clase 4, 5: Clase 5, 6: Clase 6. Hasan M, Shulka S, Shakil Siddiqi M, Singh D. Posterolateral tunnels and ponticuli in human atlas vertebrae. J Anat. 2001

F) Importancia de la detección del Ponticulus Posticus

La importancia de su detección recae principalmente en su relación con la arteria vertebral, que luego de dejar el foramen transversario del atlas, se apoya en su arco posterior y a través del foramen fibroso en busca de la membrana posterior atlantooccipital, que atraviesa para entrar en el canal vertebral.²⁶ Según algunos estudios, esto se puede relacionar con algunos signos y síntomas de pacientes con un Ponticulus Posticus completo o parcial, como por ejemplo: Cefalea, vértigo, síndrome Barré-Lieou, dolor ocular y fotofobia.⁶

En un estudio realizado por Cushing (2001), se detectó una importante asociación entre la presencia del Ponticulus Posticus y la fijación de la arteria vertebral (como

fue relatado anteriormente), lo que puede generar un trauma constante y repetitivo en el tiempo pudiendo generar la disección de la arteria.³⁰ Sin embargo, Schilling y colaboradores (2010) señalan que la presencia de esta variante anatómica tiene una importancia a nivel funcional en la protección de la arteria vertebral en un área de alta movilidad.²⁶

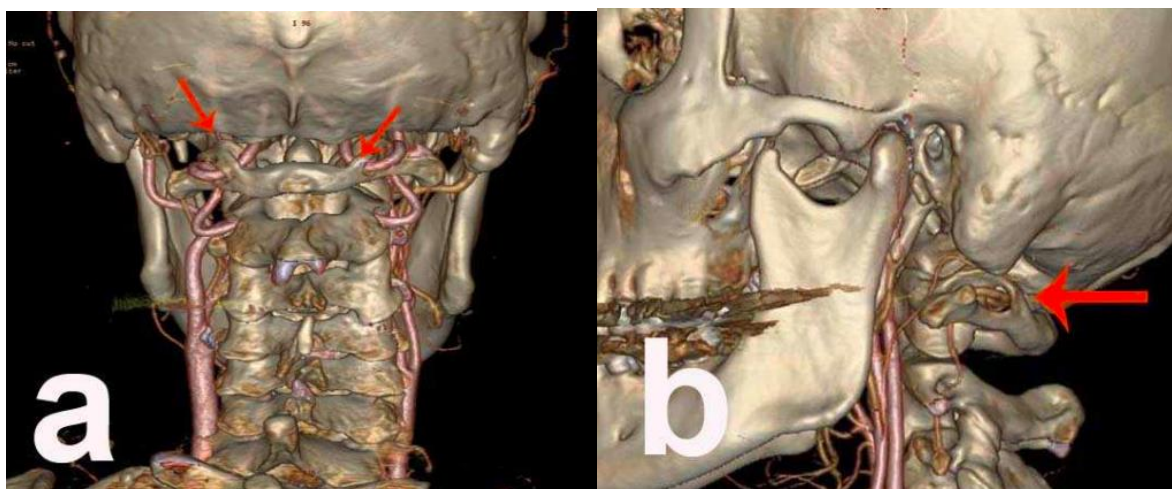


Fig. 15: Radiografía 3D-CTA. (A): Ponticulus Posticus bilateral y su relación con arteria vertebral. (B) Ponticulus Posticus unilateral y su relación con la arteria vertebral. Arslan D, Ozer MA, Govsa F, Kitis O. The Ponticulus Posticus as Risk Factor for Screw Insertion into the First Cervical Lateral Mass. World Neurosurg. 2018

Además de los signos y síntomas anteriormente señalados, también hay evidencia de pacientes con migrañas de tipo tensional, neuralgias de distintos tipos y dolores de hombros y cuello.³⁰

Esto se ha confirmado en estudios posteriores donde luego de una cirugía de remoción del Ponticulus Posticus la circulación de la arteria vertebral vuelve a ser "normal" y existe una reducción de los síntomas anteriormente nombrados³², sin embargo, aun no hay evidencia suficiente para demostrar que la cirugía de remoción del Ponticulus Posticus sea lo más indicado para todos los casos.³²

Un estudio realizado por Leonardi y colaboradores (2010) indicó una estrecha relación entre la presencia de Ponticulus Posticus y el síndrome de Gorlin Goltz, enfermedad autosómica dominante. Sin embargo, se necesitan estudios sobre en que etapa del desarrollo empieza la formación del Ponticulus Posticus para así establecer la importancia de este hallazgo en un diagnóstico precoz del Síndrome de Gorlin Goltz.^{33,34}

En casos donde se requiere una cirugía de fijación de la vértebra C1 por inestabilidad atlanto-axial mediante tornillos es relevante detectar la presencia del

Ponticulus Posticus ya que para someterse a este tipo de cirugía es necesario presentar un arco posterior ancho para acomodar de manera adecuada los tornillos. Algunos cirujanos confunden el Ponticulus Posticus con un arco posterior ancho causando una iatrogenia ^{26,35} , ya que es una zona rica en nervios y vasos sanguíneos, pudiendo provocar incluso la muerte por trombosis. ³⁵

Otro tipo de iatrogenias en este tipo de cirugías incluye: Sangrado leve, neuralgia occipital, embolia, disección arterial, accidente cerebrovascular y déficit neuronal. ^{36,37}

3. Objetivos

a) Objetivo General:

Determinar la prevalencia del Ponticulus Posticus en telerradiografías de perfil realizadas en el Instituto Nacional de Ortodoncia durante los años 2019 y 2020.

b) Objetivos Específicos:

- Identificar la prevalencia del Ponticulus Posticus de acuerdo con el sexo
- Identificar la prevalencia del Ponticulus Posticus de acuerdo con la edad
- Determinar la clasificación radiográfica según Cederberg de cada Ponticulus Posticus

4. Metodología

a) Diseño del estudio:

Es un diseño de investigación observacional descriptivo de corte transversal.

b) Universo y muestra.

El universo del estudio son 1563 telerradiografías de perfil, provenientes del Instituto Nacional de Ortodoncia durante los años 2019 y 2020 que cumplan los criterios de inclusión.

c) Criterios de inclusión y exclusión:

l) Criterios de inclusión:

- Pacientes con telerradiografías de perfil realizadas en el Instituto Nacional de Ortodoncia entre los años 2019 y 2020.
- Telerradiografías que cumplan las siguientes condiciones:
 - Exámenes radiográficos del Instituto Nacional de Ortodoncia, manteniendo el anonimato del paciente.
 - Telerradiografías de pacientes que se encuentren en la fase CS6 de Bacetti, por lo tanto, con su crecimiento terminado
 - Telerradiografías que sigan de forma correcta los protocolos de toma de radiografía para esta técnica en específico
 - Telerradiografías que presenten una adecuada calidad de imagen para poder establecer e identificar las distintas estructuras anatómicas presentes.

II) Criterios de exclusión:

- Exámenes radiográficos de pacientes que se hayan sometido a cualquier cirugía que comprometa la zona cervical
- Exámenes radiográficos en las cuales exista una sobre proyección de la apófisis mastoides que no permita una correcta visualización de la zona postero-cervical.
- Exámenes radiográficos en las cuales exista una marcada alteración en la disposición de la columna cervical que impidan una correcta observación de la zona posterior a la vértebra C1.
- Telerradiografías que no se encuentren con los parámetros visuales adecuados (posición horizontal incorrecta, contraste inadecuado, dobles contornos) o con artefactos en la imagen radiográfica.

d) Variables

Variable	Definición conceptual	Naturaleza de la variable	Nivel de medición	Instrumento u obtención de datos.	Indicador o codificación.
Sexo	Es una condición orgánica, masculina o femenina, que integran características fisiológicas y biológicas específicas para cada uno	Cualitativa	Nominal	Base de datos llevado a planilla	Masculino = 1 Femenino = 2
Edad	Tiempo cronológico que ha vivido un ser humano desde el momento de su nacimiento	Cuantitativa	Discreta	Base de datos llevado a planilla	Números desde el 0 al infinito
Presencia de Ponticulus Posticus	Puente óseo entre la porción posterior del proceso articular superior y la porción posterolateral del margen superior del arco posterior del atlas.	Cualitativa	Nominal	Base de datos llevado a planilla	Presente = 1 Ausente = 2
Clasificación radiográfica	Clasificación realizada por Cederberg y colaboradores	Cualitativa	Ordinal	Base de datos llevado a planilla	Clase 1 = 1 Clase 2 = 2 Clase 3 = 3 Clase 4 = 4

	<p>(2000) donde: Clase 1: No existen calcificaciones en todo el recorrido que realiza la arteria vertebral Clase 2: Existe calcificación y se extiende hasta menos de la mitad del recorrido de la arteria vertebral Clase 3: Existe calcificación y se extiende hasta al menos la mitad, pero no completamente el recorrido de la arteria vertebral Clase 4: Existe calcificación y se extiende por completo a través de todo el recorrido de la arteria vertebral.</p>				
--	--	--	--	--	--

e) Técnicas de recolección de datos.

Se recopilaron las radiografías digitales que conforman la muestra a partir del registro anonimizado de telerradiografías de pacientes del Instituto Nacional de Ortodoncia entre los años 2019 y 2020, se procedió a revisar si cumplen con los criterios de inclusión y exclusión del estudio para finalmente determinar la presencia del Ponticulus Posticus y su clasificación según Cederberg.

f) Análisis e interpretación de los datos:

Para esta investigación se tabularon los datos en una tabla de registro Excel y se exportaron a programa estadístico IBM SPSS Statistics para su análisis. La presencia del Ponticulus Posticus será estimada mediante tablas frecuencias al igual que la clasificación radiográfica. Se desarrollaron tabla de contingencia para describir la presencia según sexo y edad.

5. Consideraciones éticas

Para esta investigación se utilizaron telerradiografías laterales obtenidas del Instituto Nacional de Ortodoncia durante los años 2019-2020. No se utilizó información sensible del paciente, ya que se mantuvo el anonimato y se solicitó dispensa del consentimiento informado correspondiente al Comité Ético Científico de la Universidad Finis Terrae, siendo aceptada el día 11 de Octubre del 2022.

6. Cronograma

Carta Gantt con cronograma de acciones:

Acción	Marzo	Abril	Mayo	Junio	Julio	Agosto	Septiembre	Octubre	Noviembre
Tema de investigación			■						
Marco teórico				■	■				
Ante proyecto					■				
Muestras						■	■		
Resultados							■		
Discusión								■	
Tesis Final									■

7. Resultados

La muestra corresponde a 1563 telerradiografías de perfil del servicio de Radiología del Instituto Nacional de Ortodoncia realizadas entre los años 2019 y 2020.

La muestra final, luego de aplicar los criterios de inclusión y exclusión, fue de 1240 telerradiografías de perfil, donde se obtuvo 22.66 años como media (Desviación Estándar de 6.73), encontrando como edad mínima 15 años y máxima 60 años.

Del total de 1240 radiografías, el 38.3% (475) radiografías presentaron la presencia del Ponticulus Posticus, mientras que el 61.7% (765) no presentaron el Ponticulus Posticus (Tabla 1)

Tabla 1.- Distribución de la prevalencia del Ponticulus Posticus revisadas en telerradiografías de perfil realizadas en el Instituto Nacional de Ortodoncia entre los años 2019 y 2020.

Ponticulus Posticus	N	Porcentaje
Presente	475	38.3%
Ausente	765	61.7%
Total	1240	100%

En relación con el sexo, el 35.2% (437) de los pacientes son de sexo masculino y el 64.8% (803) de sexo femenino. La prevalencia del Ponticulus Posticus en pacientes de sexo masculino fue de 42.3% (185) mientras que la prevalencia en pacientes de sexo femenino fue de 36.1% (290) (Tabla 2).

Tabla 2.- Distribución de la frecuencia del Ponticulus Posticus de acuerdo con el sexo revisadas en telerradiografías de perfil realizadas en el Instituto Nacional de Ortodoncia entre los años 2019 y 2020.

Ponticulus Posticus	Sexo			
	Pacientes masculinos		Pacientes femeninos	
	N	Porcentaje	N	Porcentaje
Presente	185	42.3%	290	36.1%
Ausente	252	57.7%	513	63.9%
Total	437	100%	803	100%

En cuanto a la edad, el promedio para pacientes que tienen el Ponticulus Posticus presente fue de 22.49 (DS 7.156) con un valor mínimo de 15 años y un valor máximo de 53 años. El promedio de edad para pacientes con ausencia del Ponticulus Posticus fue de 22.83 (DS 6.521) con un valor mínimo de 15 años y un valor máximo de 60 años.

En relación con la clasificación del Ponticulus Posticus según Cederberg y colaboradores (2000) se obtuvo: 765 pacientes con un Ponticulus Posticus Clase 1 (sin calcificaciones), 243 con un Ponticulus Posticus Clase 2 (existe calcificación hasta menos de la mitad del recorrido de la arteria vertebral), 106 con un Ponticulus Posticus Clase 3 (existe calcificación y se extiende hasta más de la mitad pero no completamente por el recorrido de la arteria vertebral) y finalmente 126 pacientes con un Ponticulus Posticus Clase 4 (existe calcificación y se extiende por completo a través de todo el recorrido de la arteria vertebral) (Tabla 3)

Tabla 3.- Distribución de la clasificación según Cederberg (2000) del Ponticulus Posticus revisadas en telerradiografías de perfil realizadas en el Instituto Nacional de Ortodoncia entre los años 2019 y 2020.

Sexo	Clase 1 (No presente)	Clase 2 (Hasta un tercio del recorrido de la arteria vertebral)	Clase 3 (Hasta más de la mitad del recorrido de la arteria vertebral)	Clase 4 (Calcificación completa en todo el recorrido de la arteria vertebral)	Total
Masculino (% dentro del sexo)	252 (57.7%)	86 (19.7%)	37 (8.5%)	62 (14.2%)	437 (100%)
Femenino (% dentro del sexo)	513 (63.9%)	157 (19,6%)	69 (8.6%)	64 (8%)	803 (100%)
Total (% dentro del total)	765 (61.7%)	243 (19.6%)	106 (8.5%)	126 (10.2%)	1240 (100%)

Se realizó la prueba de Chi-cuadrado para establecer la relación entre dos variables: sexo y Presencia de Ponticulus Posticus. Se obtuvo un valor de 0.061 por lo que no se encontró una asociación estadísticamente significativa.

8. Discusión

El objetivo principal de este estudio fue determinar la prevalencia del Ponticulus Posticus en telerradiografías de perfil realizadas en el Instituto Nacional de Ortodoncia durante los años 2019 y 2020, dando como resultado una prevalencia del 38.3%. Estudios internacionales describen una prevalencia de un 4.4%⁴ y 11.1%³⁸ en India, 18.8%³⁹ y 55.7%⁴⁰ en Turquía y 68.4% en Taiwán.³

En cuanto a los estudios realizados en Chile, el año 2010 en Talca, en una investigación realizada por Schilling J. y colaboradores, se examinaron 436 telerradiografías de perfil donde se encontró una prevalencia del Ponticulus Posticus de 19.3%.²⁶ El año 2020 en Viña del Mar, en una investigación realizada por Alvarado F. y colaboradores, se examinaron 450 telerradiografías, con una prevalencia del Ponticulus Posticus de 42.4%.⁴¹

En este estudio, hubo una mayor prevalencia del Ponticulus Posticus en pacientes de sexo masculino (42.3%) que en pacientes de sexo femenino (36.1%), al contrario de los otros estudios realizados en Chile, donde hubo una mayor prevalencia en pacientes de sexo femenino.

Con respecto a la clasificación del Ponticulus Posticus, la clase con mayor prevalencia es la Clase 1 (61.7%) que concuerda con la no presencia de esta variación anatómica, ya que la Clase 1 es la no calcificación del recorrido de la arteria vertebral. La segunda clase mas prevalente es la Clase 2 (19.6%), donde la calcificación se extiende hasta menos de la mitad del recorrido de la arteria vertebral. La menos prevalente fue la Clase 4 (10.2%), donde la calcificación se extiende por todo el recorrido de la arteria vertebral.

Son pocos los estudios que utilizan esta clasificación mas detallada del Ponticulus Posticus, ya que fue propuesta por sus autores (Cederberg y colaboradores) en el año 2000. Anterior a eso, se utilizaba mayoritariamente la clasificación propuesta por Miki y colaboradores (1979) donde solo había 3 tipos de Ponticulus Posticus: Completo, Incompleto y Calcificado.

No se encontró una relación clara entre el grado de osificación del Ponticulus Posticus y la edad, ya que en este estudio encontramos pacientes con la edad mínima (15 años) con un Ponticulus Posticus Clase 4, es decir, completamente formado y pacientes mayores con un Ponticulus Posticus Clase 2 o Clase 3, es decir, incompleto.

Existe una clara diferencia entre los resultados de las investigaciones, tanto internacionales como en investigaciones de Chile, siendo la mas cercana a este estudio, la realizada en Viña del Mar el año 2020.⁴¹ Es por estas diferencias que es necesario que exista una mayor cantidad de estudios en Chile para llegar a un

consenso tanto en los protocolos de examinación de las radiografías como en la modalidad y formato que el informe radiográfico debiese tener en cuanto al Ponticulus Posticus.

Esto es de plena importancia, por la sintomatología que a veces acompaña la presencia del Ponticulus Posticus: vértigo, cefalea, trastornos visuales, problemas con la deglución y el habla y fotofobia, afectando la calidad de vida de los pacientes afectados.^{6,42} y por algunas cirugías de fijación de la vértebra atlas mediante tornillos, donde por no advertir la presencia del Ponticulus Posticus se puede causar un daño iatrogénico irreversible o incluso la muerte por hemorragia dentro de la misma cirugía o por trombosis.^{4,33}

Todos estos síntomas derivados de la compresión del paquete vasculo-nervioso que pasa a través del Ponticulus Posticus pueden ser tratados con una cirugía, lo que hace que sea mas urgente diseñar criterios y protocolos de observación y diagnóstico de esta prevalente variación anatómica.⁴³

9. Conclusión

En este estudio se encontró una prevalencia del 38.3% del Ponticulus Posticus en una muestra de 1240 telerradiografías de perfil.

El Ponticulus Posticus se encuentra más en pacientes de sexo masculino (42.3%) que en pacientes de sexo femenino (36.1%).

El Ponticulus Posticus Clase 1 fue el más prevalente (61.7%), seguido del Clase 2 (19.6%), luego el Clase 4 (10.2%) y finalmente el Clase 3 (8.5%).

Estudios donde se utilizaron tomografías computarizadas Cone-Beam dieron en promedio una prevalencia mucho más alta, lo que demuestra la importancia de la incorporación de nuevas tecnologías para el análisis de estructuras anatómicas en zonas de difícil observación en exámenes 2D convencionales.

Existen pocos estudios sobre la prevalencia del Ponticulus Posticus realizados a nivel internacional. En Chile solo existen 2 estudios de libre acceso que usan esta misma metodología y ninguno de ellos tiene más de 450 pacientes en su muestra inicial, por lo que es necesario que se realicen más investigaciones de este tipo para poder tener un valor más exacto de la prevalencia a nivel nacional y guías o protocolos que ayuden a futuros estudios a estandarizar sus métodos de trabajo y resultados.

10. Referencias Bibliográficas

1. Saleh A, Gruber J, Bakhsh W, Rubery PT, Mesfin A. How Common Is the Ponticulus Posticus?: A Computed Tomography Based Analysis of 2917 Patients. *Spine (Phila Pa 1976)*. 2018;43(8):E436-E41.
2. Giri J, Pokharel PR, Gyawali R. How common is ponticulus posticus on lateral cephalograms? *BMC Res Notes*. 2017;10(1):172.
3. Chitroda PK, Katti G, Baba IA, Najmudin M, Rao Ghali S, Kalmath B, et al. Ponticulus posticus on the posterior arch of atlas, prevalence analysis in symptomatic and asymptomatic patients of Gulbarga population. *J Clin Diagnostic Res*. 2013;7(12):3044–7.
4. Sharma V, Chaudhary D, Mitra R. Prevalence of ponticulus posticus in Indian orthodontic patients. *Dentomaxillofacial Radiol*. 2010;39(5):277–83.
5. Vargas Sanabria M. Anatomía y exploración física de la columna cervical y torácica. *Med Leg Costa Rica*. 2012;29(2):2–7.
6. Lamberty BHG, Zivanovic S. The retro-articular vertebral artery ring of the atlas and its significance. *Acta Anat* 1973;85:113-22.
7. González G, Pieri MG. History of Radiology Figura No. 1. Descubridor de los RX. *Rev Cient Esc Univ Cienc Salud [Internet]*. 2017;4(1):45–7.
8. Ravichandran H, Janakiraman B, Sundaram S, Fisseha B, Yitayeh A. Active Release Technique in Hamstrings Strain : Rehabilitation and Return to Play – A Case Study. 2017;(January):71–4.
9. Röntgen ELSDE, Su EDE, Las PYDE, Que S, Detenóan LAS, Casa DUEADE, et al. El salto de röntgen: de wüzburg a santiago. 2012;5–7.
10. Passarielo G, Mora F, eds. Imágenes Médicas: adquisición, análisis, procesamiento e interpretación. Venezuela: Equinoccio, Ediciones de la Universidad Simón Bolívar;1995.
11. Raudales Díaz I. Imágenes diagnósticas: conceptos y generalidades. *Rev Fac Ciencias Médicas*. 2014;35–43.
12. Netter, Atlas de Anatomía Humana. Ed. Elsevier. Ed. 7ª. 2019.
13. Ianucci J., Jansen Howerten L. Radiología Dental Principios y Técnicas. Cuarta edición, Editorial Amolca, 2013. Pag: 77-83.

14. White S, Pharoah M. Radiología oral : principios e interpretación 2002. 2002.
15. Wen, J.Liu Shu, et al. Comparative study of cephalometric measurements using 3 imaging modalities. American Dental Association. 2017. 1 - 9
16. Whaites E, Drage N. Fundamentos de radiología dental. 5th ed. Barcelona, España: Elsevier; 2014
17. Ustrell, Josep. Durán, José. Text Guía Ortodoncia. 2nda edición. Edicions Universitat de Barcelona. 2002 . P. 29
18. Sandoval, P.; García, N.; Sanhueza, A.; Romerp, A. & Reveco, R. Medidas cefalométricas en teleradiografías de perfil de pre-escolares de 5 años de la ciudad de Temuco. Int. J. Morphol., 29(4):1235-1240, 2011.
19. Heil A, Lazo Gonzalez E, Hilgenfeld T, Kickingereeder P, Bendszus M, Heiland S, et al. Lateral cephalometric analysis for treatment planning in orthodontics based on MRI compared with radiographs: A feasibility study in children and adolescents. 2017. Germany.
20. Leonel, B. Epelde, N. Aguirre, M. Manual de anatomía radiográfica y cefalometría básica. Texto de apoyo a la docencia, Universidad de Concepción. Tercera edición. 2013. 1-136.
21. Vázquez y Col. La telerradiografía Lateral en el Estudio del Cráneo Seco. 1996.
22. Ustrell J, Duran J. Ortodoncia. 2002.
23. Rouvière H, Delmas A. Anatomía humana descriptiva, topográfica y funcional. Tomo 1: Cabeza y cuello. 11º edición, Elsevier Masson, 2005. Pag 138-141.
24. Sangam S, Naveed A, Athar M, Prathyusha P, Moulika S, Lakshmi S. International Journal of Health Sciences and Research. 2015;5(1):156–64.
25. Palancar CA, Torres-Tamayo N, García-Martínez D, García-Tabernero A, Rosas A, Bastir M. Comparative anatomy and 3D geometric morphometrics of the El Sidrón atlases (C1). J Hum Evol [Internet]. 2020;149:102897.
26. Schilling J, Schilling A, Suazo Galdames I. Ponticulus posticus on the Posterior Arch of Atlas, Prevalence Analysis in Asymptomatic Patients. Int J Morphol. 2010;28(1):317–22.

27. Miki, T.; Oka, M.; Urushidani, H.; Hirofuji, E.; Tanaka, S. & Iwamoto, S. Ponticulus Posticus: Its Clinical Significance. *Acta Medica Kinki Univ.*, 4(2):427-30, 1979.
28. Cederberg RA, Benson BW, Nunn M, English JD. Arcuate foramen: prevalence by age, gender and degree of calcification. *Clin Orthod Res* 2000;3:162-167
29. Hasan M, Shulka S, Shakil Siddiqi M, Singh D. Posterolateral tunnels and ponticuli in human atlas vertebrae. *J Anat.* 2001;199(3):339–43.
30. Cushing K., Ramesh V., Medwin D. Tethering of the vertebral artery in the congenital arcuate foramen of the atlas vertebra: a possible cause of vertebral artery dissection in children. *Developmental Medicine & Child Neurology.* 2001; 43. 491-496.
31. Arslan D, Ozer MA, Govsa F, Kitis O. The Ponticulus Posticus as Risk Factor for Screw Insertion into the First Cervical Lateral Mass. *World Neurosurg.* 2018;113:e579-e85
32. Barsukov SF, Grishin GP. The vertebrobasilar blood circulation of the brain in the presence of Kimmerle's anomaly. *Voen Med Zh* 1991;6:42-5.
33. Leonardi R., Santarelli A., Barbato E. Atlanto-occipital Ligament Calcification: A Novel Sign in Nevroid Basal Cell Carcinoma Syndrome. *Anticancer Research.* 2010; 30. 4265-4268.
34. Peçkala PA, Henry BM, Phan K, Peçkala JR, Tattera D, Walocha JA, et al. Presence of a foramen arcuale as a possible cause for headaches and migraine: Systematic review and meta-analysis. *J Clin Neurosci.* 2018;54:113-8.
35. Kavakli A., Aydinlioglu A. Variants and deformities of atlas vertebrae in Eastern Anatolian people. *Saudi Medical Journal.* 2004; 25(3). 322-325
36. Hasan M, Shulka S, Shakil Siddiqi M, Singh D. Posterolateral tunnels and ponticuli in human atlas vertebrae. *J Anat.* 2001;199(3):339–43.
37. Wight S, Osborne N, Breen AC. Incidence of ponticulus posterior of the atlas in migraine and cervicogenic headache. *J Manipulative Physiol Ther.* 1999;22(1):15–20.
38. Mudit G, Srinivas K, Sathesha R. Retrospective analysis of Ponticulus Posticus in Indian orthodontic patients-A lateral cephalometric study. *Ethiop J Health Sci.* 2014 Oct; 24(4): 285–290.

39. Adisen MZ, Misirlioglu M. Prevalence of ponticulus posticus among patients with different dental malocclusions by digital lateral cephalogram: a comparative study. *Surg Radiol Anat.* 2017;39(3):293-7.
40. Evirgen Ş, Yüksel HT, Yüksel G, Kaki B, Kamburoğlu K. Assessment of intravertebral pneumatocysts, degenerative joint disease, and ponticulus posticus in the cervical spine through cone beam computed tomography examination. *Oral Surg Oral Med Oral Pathol Oral Radiol.* 2019.
41. Alvarado F, Morales P, Meléndez P. Prevalencia de Ponticulus Posticus en telerradiografías laterales de cráneo, Universidad Andrés Bello Viña del Mar. 2020.
42. Tambawala SS, Karjodkar FR, Sansare K, Motghare D, Mishra I, Gaikwad S, et al. Prevalence of Ponticulus Posticus on Lateral Cephalometric Radiographs, its Association with Cervicogenic Headache and a Review of Literature. *World Neurosurg.* 2017;103:566-75.
43. Lo Giudice A, Caccianiga G, Crimi S, Cavallini C, Leonardi R. Frequency and type of ponticulus posticus in a longitudinal sample of nonorthodontically treated patients: relationship with gender, age, skeletal maturity, and skeletal malocclusion. *Oral Surg Oral Med Oral Pathol Oral Radiol.* 2018;126(3):291-7.

11. Anexos

11.1. Tabla de recolección de datos:

	A	B	C	D	E
1	Radiografía	Sexo	Edad	Presencia del Ponticulus Posticus	Clasificación del Ponticulus Posticus (1 a 4)
2	1				
3	2				
4	3				
5	4				
6	5				
7	6				
8	7				
9	8				
10	9				
11	10				
12	11				
13	12				
14	13				
15	14				
16	15				
17	16				
18	17				
19	18				
20	19				
21	20				
22	21				
23	22				
24	23				
25	24				
26	25				
27	26				
28	27				
29	28				

11.2. Consentimiento informado de los pacientes del Instituto Nacional de Ortodoncia

INSTITUTO NACIONAL DE ORTODONCIA 



CONTRATO DE ATENCIÓN DENTAL DE ORTODONCIA

I. DEL SISTEMA DE ATENCIÓN.

1. El Instituto Nacional de Ortodoncia SpA (INO) es una clínica dental de ortodoncia que, conforme al Código Sanitario y a su Reglamento, aplica el sistema de atención odontológica, a través de equipos conformados por odontólogos especialistas en ortodoncia ("El Ortodoncista"), quienes los dirigen, y auxiliares paramédicos de odontología ("ASISTENTES DENTALES") quienes ejecutan acciones de apoyo y otras actividades auxiliares que se les asignen, bajo la supervisión estricta, control y dependencia del Ortodoncista.

II. DE LAS FASES DE ATENCIÓN.

2. La prestación del servicio de atención dental de ortodoncia de INO consta de las siguientes fases:

A) FASE DE ESTUDIO DE ORTODONCIA: Realizada por un Odontólogo General al inicio de la fase y un Ortodoncista al final de ésta. Los objetivos son evaluar clínicamente si el paciente cumple con las condiciones para iniciar un tratamiento de ortodoncia. En esta fase se realizan estudios radiológicos y fotográficos, modelos de estudio, también se pueden dar derivaciones a otras especialidades de la odontología, con el propósito que el paciente llegue en condiciones clínicas apropiadas y cuente con la información necesaria para poder tomar una decisión respecto a iniciar o no un tratamiento de ortodoncia. Esta etapa culmina con la emisión del documento que señala el diagnóstico y plan de tratamiento a seguir.

Esta fase consta de las sesiones: **Examen – Inicio- Sesión Diagnóstica.**

B) FASE DE TRATAMIENTO ACTIVO DE ORTODONCIA: Realizadas por los equipos de salud odontológicos (Ortodoncistas y Asistentes dentales). Esta fase se inicia, con la firma del documento del diagnóstico y tratamiento, ACEPTADO LIBREMENTE y a PLENA CONFORMIDAD, por el paciente y/o Tutor legal.

El objetivo es poder llevar a cabo el tratamiento planificado.

Esta fase finaliza con la firma del documento "Consentimiento de Retiro". El paciente es dado de ALTA.

Esta fase consta de las sesiones de: **Instalación**, los **Controles** sucesivos y mensuales; y la sesión de **Retiro e instalación de retenedor**. También existen otras sesiones complementarias al tratamiento.

C) FASE POST TRATAMIENTO DE ORTODONCIA

Esta fase es post tratamiento y de controles optativos, tiene por objeto evaluar el estado de los retenedores y la estabilidad oclusal.

Esta fase consta de las sesiones: **Control de Retención.**

III. DE LAS SESIONES:

3. En la sesión de **Examen** al paciente se le toma una radiografía panorámica, junto con esto es examinado por un odontólogo general. Dicho profesional verificará si el paciente requiere o no tratamientos previos al tratamiento de ortodoncia. (Derivación a profilaxis dental, pacientes con caries, pacientes con encías inflamadas, derivación a cirugía máxilo facial, derivación a disfuncionista, etc.) el paciente deberá seguir las indicaciones del odontólogo antes de comenzar con la siguiente etapa, por lo tanto, si es derivado a algún especialista deberá traer un CERTIFICADO DE ALTA firmado y timbrado por éste, indicando que lo que se solicitó ya está finalizado. Este certificado se debe traer a la sesión de Inicio.

4. En la sesión llamada **Inicio** se realizarán estudios fotográficos e impresiones de los dientes, se tomarán radiografías para posteriores estudios radiográficos, además se solicitarán los datos del paciente y el tutor para incluirlos en la ficha de éste.

5. En la cita **Sesión Diagnóstica**: El ortodoncista le informa y explica el diagnóstico, y los pro y contras de los posibles planes de tratamientos. Se consensúa con el paciente el plan de tratamiento definitivo a tomar.

Es posible que algunos pacientes requieran otras derivaciones previo a iniciar el Plan de tratamiento, (Encías inflamadas, derivaciones a cirugía máxilo facial, derivaciones a disfuncionista, etc).

De ser necesario, el doctor solicitará otros exámenes para poder concluir esta etapa.

6. En la cita de **Instalación**: el paciente da inicio a su Plan de tratamiento, se le instalan los aparatos de ortodoncia y se dan las indicaciones de extracción, en el caso que el paciente necesite extraer alguna pieza dentaria para solucionar su anomalía dentomaxilar.

del equipo de salud, de las demás personas atendidas o de otras personas, dará derecho a la autoridad del establecimiento para requerir, cuando la situación lo amerite, la presencia de la fuerza pública para restringir el acceso al establecimiento de quienes afecten el normal funcionamiento de las actividades en él desarrolladas, sin perjuicio del derecho a perseguir las responsabilidades civiles o penales que correspondan.

XI. DE LAS SUGERENCIAS Y RECLAMOS.

25. El paciente y/o su tutor deberán formular cualquier sugerencia o reclamo por el servicio recibido, directamente a la Jefatura Clínica y/o al Servicio de Atención al Cliente de INO, mediante los canales formales (presencial, web, telefónico, e-mail o registro en libro de reclamos), de manera tal de dar una respuesta inicial dentro de un plazo de 15 días hábiles y poder llegar a una solución, directamente entre las partes y en forma previa a recurrir otras instancias administrativas o legales.

XII. DE LA INFORMACION.

26. El paciente y/o su tutor deberán proporcionar toda la información que soliciten los funcionarios administrativos, ortodoncistas y/o auxiliares dentales de INO para un adecuado diagnóstico y tratamiento, la cual debe ser veraz y oportuna.

De determinarse que el paciente y/o tutor carecía de capacidad legal para contratar los servicios de INO y/o que proporcionaron información falsa, inexacta o fraudulenta, INO podrá suspender inmediatamente el tratamiento y poner término definitivo al contrato. En este caso el paciente y/o su tutor no podrán reclamar la devolución del dinero pagado por las sesiones de tratamiento y demás prestaciones efectuadas hasta esa fecha, e INO no se responsabiliza por los daños y perjuicios que sean consecuencia directa o indirecta de la interrupción, suspensión o finalización anticipada del tratamiento.

27. Autorizo al Instituto Nacional de Ortodoncia a utilizar mis antecedentes clínicos y fotografías, para efectuar estudios científicos y publicaciones de las mismas, bajo los estrictos protocolos de investigación asociados, resguardando mi identidad y confidencialidad, conforme a la Ley N° 19.628, sobre protección de datos de carácter personal y la Ley de Derechos y Deberes de los pacientes.

28. De producirse un evento calificable de caso fortuito o fuerza mayor, entendiéndose como tal cualquiera que implique que INO no pueda prestar, por causas ajenas a su voluntad, el servicio contratado por un periodo tal que pueda afectar el resultado del tratamiento, el contrato terminará, quedando liberado el paciente de las obligaciones de pago pendientes a esa fecha. Para estos casos INO, a petición del paciente, lo derivará a la institución o especialista correspondiente, previo informe clínico del estado de avance de su tratamiento.

DECLARO QUE HE RECIBIDO, al inicio de mi tratamiento, el folleto "Usted y su Ortodoncista" el cual he leído y comprendido COMPLETAMENTE. Tomo conocimiento de las etapas y los riesgos que en él se señalan, como también de las indicaciones que debo seguir.

HE COMPRENDIDO CABALMENTE LOS PUNTOS DESCRITOS EN ESTE CONTRATO Y LA METODOLOGÍA DE ATENCIÓN UTILIZADA EN EL INSTITUTO NACIONAL DE ORTODONCIA SPA Y LAS ACEPTO.

Nombre del paciente..... RUT..... FIRMA

Nombre del tutor..... RUT..... FIRMA

Fecha Nacimiento Paciente.....EDAD.....

Domicilio Paciente.....Comuna.....

Fono contacto:.....Celular:.....E-mail

Nivel de Previsión de Salud: Fonasa A__ B__ C__ D__ ; Isapre ____ ; Particular ____ ; Otro ____

Número de cuotas Pago de "Costos de Instalación Inicial": 1 2 3 4 5

29. - ME COMPROMETO A CANCELAR A INO, POR CONCEPTO DE "Costos de Instalación Inicial."

\$..... y Mensualidades de \$....., HASTA EL TÉRMINO DE TRATAMIENTO. TODO LO ANTERIOR DE ACUERDO A LA MODALIDAD DE PAGO QUE OFRECE INO.

30. Tipo de Tratamiento: Ortopedia Ortodoncia Ortodoncia Quirúrgica Ortodoncia Estética

FECHA.....V005

INSTITUTO NACIONAL DE ORTODONCIA SPA RUT: 99.583.690-4
FONO: 2 2733 22 00 - AV. TOBALABA N° 5299 NUNOA SANTIAGO
www.institutodeortodoncia.cl - www.ino.cl



11.3. Resolución del Comité Ético Científico de la Universidad Finis Terrae



**ACTA DE APROBACIÓN NUEVO ESTUDIO
COMITÉ ÉTICO CIENTÍFICO UNIVERSIDAD FINIS TERRAE
Acreditado por SEREMI de Salud
Resolución Exenta N°002681/2021 del 24 de febrero de 2021**

Fecha y N° de Sesión: 11 de octubre de 2022, sesión extraordinaria n°5 ID Protocolo: 22-089

Título del Proyecto: Prevalencia del Ponticulus Posticus en telerradiografías de perfil realizadas en el Instituto Nacional de Ortodoncia entre los años 2019 y 2020.

Investigador Responsable: Daniel Pinto Agüero

Alumno/a tesista: Gonzalo Valenzuela Tapia

Facultad/Unidad Académica: Facultad de Odontología

Sitio de realización: Universidad Finis Terrae

Financiamiento: Autofinanciado

Miembros del Comité que participaron en la aprobación del estudio:

Beatriz Shand Klagges, Presidente CEC-UFT

Karin Weinborn Astudillo, Vicepresidente CEC-UFT

Andrea Villagrán Torres, Secretaria Ejecutiva CEC-UFT

Francisca Valdivieso Undurraga, Facultad de Medicina

María Angélica Sotomayor, Abogado miembro externo

Alyssa Garay Navea, representante de la comunidad

Documentos recibidos y revisados por el Comité:

- Proyecto de Investigación
- Curriculum vitae del investigador
- Anexo I "Ficha de presentación"
- Anexo II "Compromiso del Investigador"
- Anexo III "Respaldo Unidad Académica"
- Anexo IV "Resumen del proyecto de investigación para evaluación ética"
- Anexo VI "Solicitud de Dispensa de consentimiento informado"

Considerando que:

1. El investigador responsable referida cuenta con la experiencia necesaria para la conducción y el desarrollo de este tipo de estudio;

UNIVERSIDAD FINIS TERRAE



2. La metodología descrita es apropiada para el cumplimiento del objetivo general del estudio que consiste en: *Determinar la prevalencia del Ponticulus Posticus en telerradiografías de perfil realizadas en el Instituto Nacional de Ortodoncia durante los años 2019 y 2020* y los respectivos objetivos específicos, de acuerdo con los estándares internacionales de rigor científico;
3. El protocolo contempla el análisis de telerradiografías de perfil, provenientes del Instituto Nacional de Ortodoncia durante los años 2019 y 2020 previamente anonimizadas.

Resolución CEC UFT:

Este proyecto ha sido aprobado por este Comité con fecha 11 de octubre de 2022 en la sesión extraordinaria N°5, la que tiene vigencia de un año.

El CEC solicita al investigador responsable que:

- 1.- Antes de iniciar el estudio, deberá contar con la autorización de la autoridad administrativa correspondiente a la institución en la cual se ejecute el estudio (Director Hospital, Centro de Salud, Colegio o quien corresponda). El no cumplimiento de esta obligación lo expone a sanciones administrativas de acuerdo a la legislación vigente.
- 2.- La presente aprobación ética tiene una validez de un año, al cabo del cual deberá solicitar su renovación, con al menos 45 días de anticipación si desea continuar con el estudio. Si no ha recibido la respuesta oficial a su solicitud, el investigador deberá detener las actividades del proyecto y no podrá proceder con el análisis de los datos.
- 4.- En la eventualidad de requerir cualquier modificación al estudio o a los documentos aprobados originalmente, el investigador deberá notificarlo al Comité por medio de una enmienda al correo cec@uft.cl para la evaluación y emisión de una nueva acta de resolución ética.

Muy cordialmente,

Mg. Andrea Villagrán Torres
Secretaria Ejecutiva CEC-UFT



Dra. Beatriz Shand Klagges
Presidenta CEC-UFT

EN CASO DE CUALQUIER DUDA SE LE SOLICITA CONTACTARSE CON EL CEC-UFT

Se certifica que la información contenida en el presente documento es correcta y que refleja el Acta del Comité Ético Científico de la Universidad Finis Terrae (CEC-UFT). Este Comité adhiera a los principios éticos de la Universidad Finis Terrae que considera como eje fundamental el respeto a la dignidad de la persona humana en cualquier condición. Este Comité cumple además con las Guías de buena práctica clínica definidas por la Conferencia Internacional de Armonización (ICP-ICH); y con las leyes chilenas 19.628; 20.120; 20.584 y 20.850 que modifica el Código Sanitario.

