

Rescate de hipoxemia grave con uso de óxido nítrico inhalado y decúbito prono en neumonía COVID-19 en un lactante

Inhaled nitric oxide and prone position as a rescue therapy for severe hypoxemia in an infant with COVID-19 pneumonia

Alejandro Donoso Fuentes^a, Franco Diaz Rubio^{a,b}

^aUnidad Paciente Crítico Pediátrico. Hospital Clínico Dra. Eloísa Díaz I. La Florida. Santiago, Chile

^bEscuela de Medicina, Universidad Finis Terrae. Santiago, Chile

Sr. Editor,

En el transcurso de los últimos meses se ha observado un número creciente de niños con neumonía COVID-19, situación distinta a lo advertido durante el primer año de pandemia¹. En niños, la enfermedad COVID-19 presenta un compromiso respiratorio heterogéneo, aunque en la mayoría de ellos se desarrollan síntomas leves, similares a otras infecciones virales respiratorias agudas². La literatura científica y medios de comunicación ha dado amplia cobertura a MIS-C (*Multisystem Inflammatory Syndrome in Children*), una forma infrecuente de manifestación de la infección por SARS-CoV-2. Sin embargo, el COVID-19 pediátrico puede presentarse como infección respiratoria baja, neumonía, y en su forma más grave, el Síndrome de *Distrés Respiratorio Agudo Pediátrico* (PARDS). Para el PARDS sus bases terapéuticas están basadas en las recomendaciones vigentes, fundadas en su característica complianza pulmonar reducida³. No obstante, en la actualidad es poco conocido el comportamiento de la neumonía grave por SARS-CoV-2 en población infantil, en un espectro similar al fenotipo L de CARDS (COVID-19 *associated* ARDS) en adultos⁴. Aún exis-

te escasa experiencia sobre esta presentación clínica y más aún en la efectividad de las diversas opciones de tratamiento ante la presencia de hipoxemia refractaria. Se reporta el enfoque terapéutico realizado en un lactante con neumonía COVID-19.

Paciente de 10 meses con antecedentes de prematuridad y displasia broncopulmonar, ingresó por insuficiencia respiratoria por neumonía COVID-19 (PCR aspirado nasofaríngeo positiva) asociada a coinfección por rino/enterovirus. Dada progresión hacia falla respiratoria aguda se inició ventilación mecánica (VM). A las 72 horas de evolución, bajo estrategia de VM protectora (PEEP 7 cm H₂O, Vt-espírorio 7 ml/kg, presión de distensión 12 cm H₂O) presentó hipoxemia refractaria (figura 1). El análisis gasométrico mostró PaO₂/FiO₂ de 40 e IOx > 20 por más de 6 h. No se realizaron maniobras de reclutamiento alveolar. Se efectuó angioTAC de tórax, el cual mostró opacidad en vidrio esmerilado en contexto de neumonía COVID-19. Se descartó tromboembolismo pulmonar. La hemodinamia se mantuvo estable. Se inició terapia con óxido nítrico inhalado (NOi) a 20 ppm y posteriormente se posicionó en decúbito prono (DP). Ecocardiograma con adecuada función cardíaca, sin evidencias de sig-

Correspondencia:
Franco Diaz Rubio
francodiazr@gmail.com

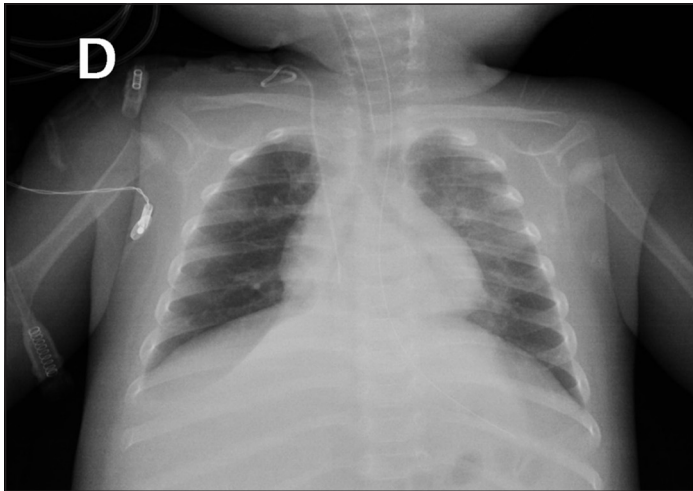


Figura 1. Radiografía de tórax AP con hiperinsuflación bilateral. Infiltrado intersticial extenso en pulmón izquierdo con relleno alveolar mayor en LSI y paracardiaco izquierdo. Broncograma aérea retrocardiaco izquierdo.

nos de hipertensión pulmonar. Gasometría a las 12, 36 y 60 h de evolución con $\text{PaO}_2/\text{FiO}_2$ 100 (IOx: 11), 125 (IOx: 10), 170 (IOx: 7), respectivamente. El destete de NOi se realizó en 4 días. La duración DP fue de 4 días. Luego de supinar, fue extubado sin incidentes. Sin elementos de laboratorio compatible con estado hiperinflamatorio.

La neumonía grave COVID-19 compromete el intercambio gaseoso mediante alteración V/Q, incremento del espacio muerto y *shunt* intrapulmonar. Los posibles mecanismos causantes de la pérdida del control de la perfusión pulmonar y alteración V/Q pueden ser originados por la combinación de desregulación del

sistema renina-angiotensina, trombogénesis (inmuntrombosis), pérdida de la vasoconstricción hipóxica (control de perfusión) e hiperperfusión del tejido pulmonar colapsado (hiperemia inflamatoria mediada por citoquinas)⁵. La vasoconstricción hipóxica es regulada por las células del endotelio y del músculo liso de la vasculatura arterial pulmonar. El SARS-CoV-2 desempeña un papel importante en la pérdida de la homeostasis V/Q, ya que causa una extensa inflamación en el endotelio⁵. Además, el endotelio es fuente de óxido nítrico y su inflamación puede reducir su disponibilidad. Aún, no existe certeza si la pérdida de células endoteliales pulmonares reduce la eficiencia de la vasoconstricción hipóxica y juega un rol en la alteración V/Q observada en la neumonía SARS-CoV-2.

Se recomienda el uso de NOi ante hipertensión pulmonar documentada y/o falla ventricular derecha, sin embargo, una prueba con NOi puede mejorar la oxigenación si se asume que predomina la vasoconstricción pulmonar de zonas bien ventiladas. Por otra parte, el uso de DP está recomendado para PARDS grave con hipoxemia refractaria, especialmente si existe concomitantemente una complianza pulmonar reducida, empero, sus mecanismos de acción son diversos e involucran gravedad, estructura pulmonar y geometría fractal y regulación del tono vascular⁶.

En suma, los mecanismos fisiopatológicos que conducen a hipoxemia grave en COVID-19 son heterogéneos, y su importancia relativa pueden diferir de las cohortes de PARDS habituales. La sinergia de DP y NOi puede revertir la hipoxemia grave en COVID-19 cuando el *shunt* intrapulmonar aumentado es predominantemente por una desregulación de la vasoconstricción hipóxica, evitando la progresión de terapias potencialmente iatrogénicas y sus complicaciones.

Referencias

- Iftimie S, López-Azcona AF, Vallverdú I, et al. First and second waves of coronavirus disease-19: A comparative study in hospitalized patients in Reus, Spain. *PLoS One*. 2021;16(3):e0248029.
- Ludvigsson JF. Systematic review of COVID-19 in children shows milder cases and a better prognosis than adults. *Acta Paediatr*. 2020;109(6):1088-95.
- Rimensberger PC, Kneyber MCJ, Deep A, et al. Caring for Critically Ill Children With Suspected or Proven Coronavirus Disease 2019 Infection: Recommendations by the Scientific Sections' Collaborative of the European Society of Pediatric and Neonatal Intensive Care. *Pediatr Crit Care Med*. 2021;22(1):56-67.
- Gattinoni L, Chiumello D, Caironi P, et al. COVID-19 pneumonia: different respiratory treatments for different phenotypes? *Intensive Care Med*. 2020;46:1099-102.
- Habashi NM, Camporota L, Gatto LA, Nieman G. Functional pathophysiology of SARS-CoV-2-induced acute lung injury and clinical implications. *J Appl Physiol* (1985). 2021;130(3):877-891.
- Lindahl SGE. Using the prone position could help to combat the development of fast hypoxia in some patients with COVID-19. *Acta Paediatr*. 2020;109(8):1539-1544.