



UNIVERSIDAD FINIS TERRAE  
FACULTAD DE ODONTOLOGÍA  
ESCUELA DE ODONTOLOGÍA

**TRATAMIENTO DE TRASTORNOS ARTICULARES DE ATM,  
MEDIANTE ARTROSCOPIA QUIRÚRGICA:  
UNA REVISIÓN NARRATIVA**

VANESSA ELTIT SABUREAU

Memoria presentada a la Facultad de Odontología de la Universidad Finis Terrae,  
para optar al Título de Cirujano Dentista

Profesor Guía: Edgardo Fuentes Anabalón  
Cotutor: Fernanda Cortés Sylvestre

Santiago, Chile  
2017

## AGRADECIMIENTOS

Agradezco sinceramente a mi profesor guía y cotutora de tesis, Dr. Edgardo Fuentes Anabalón y Dra. Fernanda Cortés Silvestre, por sus conocimientos, orientaciones, su persistencia, paciencia y motivación que han sido fundamentales para mi formación como investigadora.

A su manera, han sido capaces de ganarse mi admiración.

Muchas gracias.

## INDICE

RESUMEN .....	v
INTRODUCCIÓN .....	1
MATERIALES Y MÉTODOS USADOS EN ESTE ESTUDIO.....	3
CAPITULO 1 .....	4
1. MARCO TEÓRICO.....	4
1.1. Algunos aspectos anatómicos y fisiológicos de la ATM.....	4
1.1.1. Componente óseo.....	4
1.1.2 Disco articular .....	5
1.1.3. Cápsula articular y ligamentos.....	8
1.1.4. Musculatura .....	10
1.1.5. Inervación sensitiva de la ATM .....	12
1.1.6. Irrigación de la ATM.....	12
1.2. Trastornos temporomandibulares: generalidades .....	13
1.2.1. Definición .....	13
1.2.2. Clasificación.....	14
1.2.3. Etiología.....	18
CAPITULO 2 .....	20
2. TRATAMIENTOS .....	20
2.1. Generalidades del Tratamiento de los trastornos temporo mandibulares.....	20

2.1.1. Tratamientos reversibles (29), (40).....	21
2.1.2. Tratamientos irreversibles .....	22
2.2. Trastornos internos de ATM: Características y tratamiento. ....	23
2.2.1. Desplazamientos discales .....	24
2.2.2. Subluxación y luxación. ....	30
CAPITULO 3 .....	32
3. ARTROSCOPIA EN ATM.....	32
3.1. Historia.....	33
3.2. Generalidades.....	34
3.3. Material para la Artroscopía de la ATM.....	41
3.4. Indicaciones.....	43
3.5. Complicaciones.....	44
DISCUSIÓN: .....	46
CONCLUSIONES .....	52
BIBLIOGRAFÍA .....	54

## RESUMEN

La disfunción temporomandibular (craneomandibular), es la segunda enfermedad musculoesquelética más común, después del dolor lumbar crónico. Ésta puede afectar todos los ámbitos de vida del individuo, hasta su comportamiento social. Las técnicas terapéuticas quirúrgicas mínimamente invasivas (Artroscopía, artrocentésis) para tratar alteraciones de la articulación temporomandibular (ATM) han ganado más aceptación por los cirujanos como tratamiento para diversas afecciones como alteraciones degenerativas, sinovitis, desordenes intrarticulares, entre otros, siendo este último el de mayor frecuencia, ya sea solo, o acompañando a otra alteración.

El propósito de esta revisión de la literatura consiste en identificar, analizar, valorar e interpretar el cuerpo de conocimientos disponible acerca de los trastornos articulares intracapsulares de la ATM y su tratamiento mediante la utilización de artroscopía.

La búsqueda se limitará a artículos de investigación en la especie humana, en los idiomas inglés y español, publicados desde el año 2010 hasta la fecha, en las bases de datos EBSCO, MedLine, PubMed y Scielo. Para el efecto se utilizarán los descriptores Medical subject headings (MESH), usando palabras claves "Arthroscopy", "TMJ" (temporomandibular joint), "TMJ surgery", "TMJ Disorders", "Minimal invasive surgical technique" "TMD".

Además, se recopilará información sobre el tema de interés proveniente de la literatura clásica, consultando libros publicados en la materia.

## INTRODUCCIÓN

La disfunción temporomandibular es la segunda enfermedad músculo esquelética más común después del dolor lumbar crónico <sup>(1), (2)</sup>. Puede afectar tanto la calidad de vida del individuo, como su comportamiento psicosocial <sup>(3)</sup>.

Las técnicas terapéuticas quirúrgicas mínimamente invasivas (artroscopía, artrocentésis) para tratar alteraciones intra articulares de la articulación temporomandibular (ATM) han dado a los cirujanos orales, una alternativa para aquellos casos que no han respondido al tratamiento conservador y farmacológico reduciendo el riesgo comparativo respecto de otros más invasivos <sup>(4)</sup>.

En una época en la que el procedimiento mínimamente invasivo se está convirtiendo cada vez más en la norma de tratamiento, la artroscopía de la articulación temporomandibular después de los años 90 parece ser utilizada con poca frecuencia para el diagnóstico y tratamiento del trastorno de la ATM, con la llegada de la artrocentésis <sup>(5)</sup>.

Las técnicas artroscópicas se han desarrollado rápidamente en las últimas décadas, habiendo demostrado ser eficaces y fiables <sup>(6)</sup>. Es por esto que es importante recopilar y resumir información actualizada sobre técnicas quirúrgicas mínimamente invasivas para el tratamiento de trastornos intrarticulares que sirva de material de estudio y actualización, proporcionando, a su vez, temas de interés investigativo y de desarrollo clínico.

Dentro de los trastornos temporomandibulares (TTM) el presentado más frecuentemente es el desplazamiento discal (Pertenece a los trastornos internos de la ATM), ya sea sólo o acompañando a otra alteración del complejo craneomandibular <sup>(7), (8)</sup>.

Por tanto, el estudio se abocará al tratamiento de trastornos internos de ATM tratados con artroscopía quirúrgica.

## **OBJETIVOS**

### **Objetivo general:**

El propósito de esta revisión de la literatura consiste en identificar, analizar, valorar e interpretar el cuerpo de conocimientos disponibles acerca de los trastornos articulares intracapsulares de la ATM y su tratamiento mediante la utilización de artroscopía.

### **Objetivos específicos:**

1. Resumir información sobre los trastornos articulares intracapsulares de la ATM y sus tratamientos en un documento que facilite la introducción al estudio de esta patología y proporcione vínculos con la bibliografía disponible en caso se requiera profundizar en tópicos específicos.
2. Identificar los aspectos relevantes y conocidos, de los trastornos articulares intracapsulares de la ATM.
3. Proporcionar información amplia sobre los trastornos articulares intracapsulares de la ATM y su tratamiento mediante la utilización de artroscopía.
4. Comparar los resultados obtenidos en la investigación con estudios similares, discutiendo críticamente conclusiones contradictorias procedentes de diferentes estudios.
5. Usar la revisión bibliográfica para explicar, apoyar y ampliar la teoría generada en los estudios de investigación de teoría fundamentada.

## **MATERIALES Y MÉTODOS USADOS EN ESTE ESTUDIO.**

**Diseño del estudio:** Revisión narrativa de la literatura.

**Materiales y métodos:**

### **Estrategia de búsqueda**

La búsqueda se limitará a artículos de investigación en la especie humana, en los idiomas inglés y español, publicados desde el año 2010 hasta la fecha, en las bases de datos EBSCO, MedLine, PubMed y Scielo.

Para el efecto se utilizarán los descriptores Medical subject headings (MESH), usando palabras claves “Arthroscopy”, “TMJ” (temporomandibular joint), “TMJ surgery”, “TMJ Disorders”. “Minimal invasive surgical technique” “TMD”,

### **Selección de Artículos**

Se realizará una selección de acuerdo al título y resumen de cada artículo relacionado con el tema, en la que participarán tutores y alumnos. Cualquier desacuerdo respecto de la inclusión de un artículo será resuelto mediante una discusión.

Para ampliar la información, se recopilará información sobre el tema de interés, proveniente de la literatura clásica, consultando libros publicados sobre la materia.



## **CAPITULO 1**

### **1. MARCO TEÓRICO**

La articulación temporomandibular es una articulación sinovial de tipo gínglimoartrodial puesto que puede realizar movimientos de apertura, cierre y deslizamiento (rotación y traslación); bicondilea doble, es decir, es una articulación doble que presenta dos cóndilos, uno en el hueso temporal y uno en la mandíbula e interpuesto entre ambos, un disco articular compuesto por fibrocartílago, que resiste de mejor manera las cargas. Las superficies articulares del cóndilo mandibular y temporal se encuentran cubiertas por fibrocartílago articular.

Esta articulación permite los movimientos mandibulares, asegurando así la masticación, deglución y fonación.

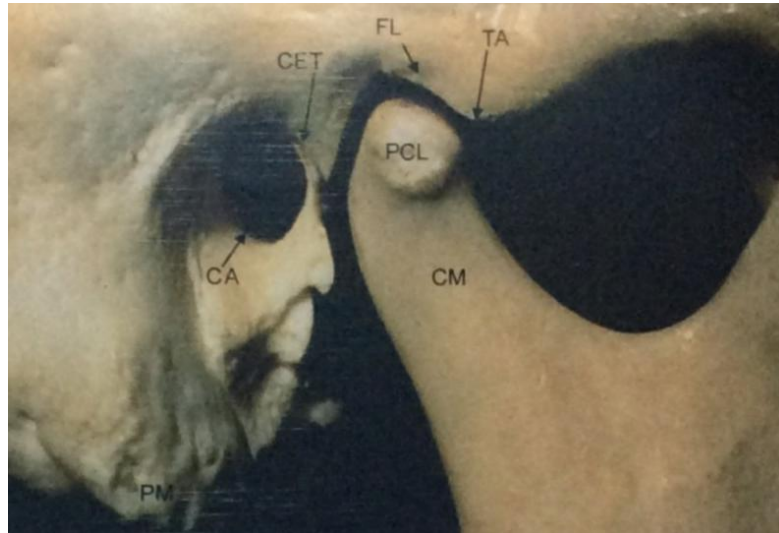
#### **1.1. Algunos aspectos anatómicos y fisiológicos de la ATM**

##### **1.1.1. Componente óseo**

La ATM, en **su componente óseo** (Ilustración 1) se encuentra constituida por el cóndilo mandibular y el hueso temporal.

El segmento articular del hueso temporal se extiende desde la fisura timpanoescamosa (por atrás) hasta el borde anterior del tubérculo articular (en el proceso cigomático). Presenta una parte posterior cóncava que corresponde a la fosa mandibular y una convexa representada por el tubérculo articular, la porción lateral de esta estructura sirve como punto de inserción de los ligamentos colaterales <sup>(9), (10)</sup>.

El cóndilo mandibular mide de 15 a 20 mm de ancho y de 8 a 10 mm en sentido anteroposterior <sup>(11)</sup>.



**Ilustración 1:** Complejo óseo temporomandibular y las estructuras anatómicas contiguas desde una vista lateral. Proceso mastoideo (PM); Conducto auditivo externo (CAE); fisura timpanoescamosa (escamotimpanica CET); Condilo mandibular con cuello condilar (CM) y polo condilar lateral (PCL); Labio de la fosa lateral (FL) y eminencia articular (TA)<sup>(17)</sup>.

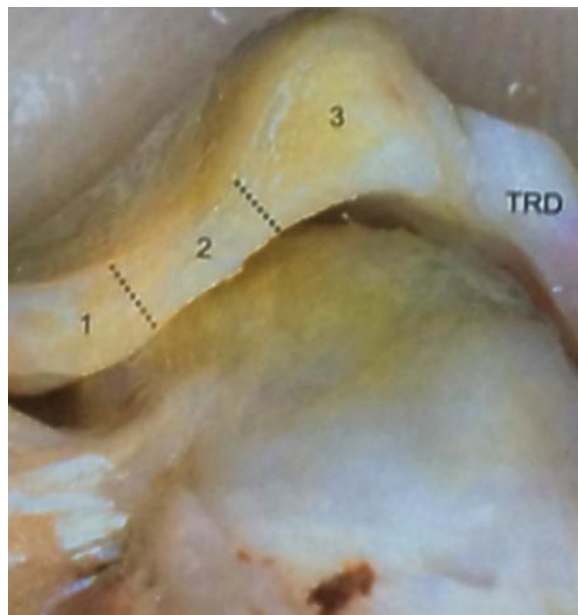
Las superficies articulares están cubiertas por una delgada capa de tejido fibrocartilaginoso denso que constituye el cartílago articular, lo que la diferencia del resto de las articulaciones sinoviales en las que éste corresponde a cartílago hialino.

### 1.1.2 Disco articular

La adaptación entre ambas superficies óseas (temporal y mandibular) está asegurada por el **disco articular**, compuesto por tejido conectivo fibroso denso. Es considerado una estructura avascular y desprovista de estructuras nerviosas a excepción de las zonas más periféricas que presentan una leve inervación<sup>(12)</sup>,

compuesta primordialmente de colágeno tipo 1, existiendo además componentes como keratan sulfato, condroitin sulfato, ácido hialurónico y proteínas, los que también se encuentran en el cartílago de la superficie condilar. Por lo común, el disco es bicóncavo en el plano sagital y se divide en tres regiones según su grosor. (Ilustración 2)

1) La parte anterior o banda anterior del disco: Está localizada inferior a la eminencia articular en una posición mandibular a boca cerrada, y su espesor promedio es de aproximadamente 2mm. (Ilustración 3)

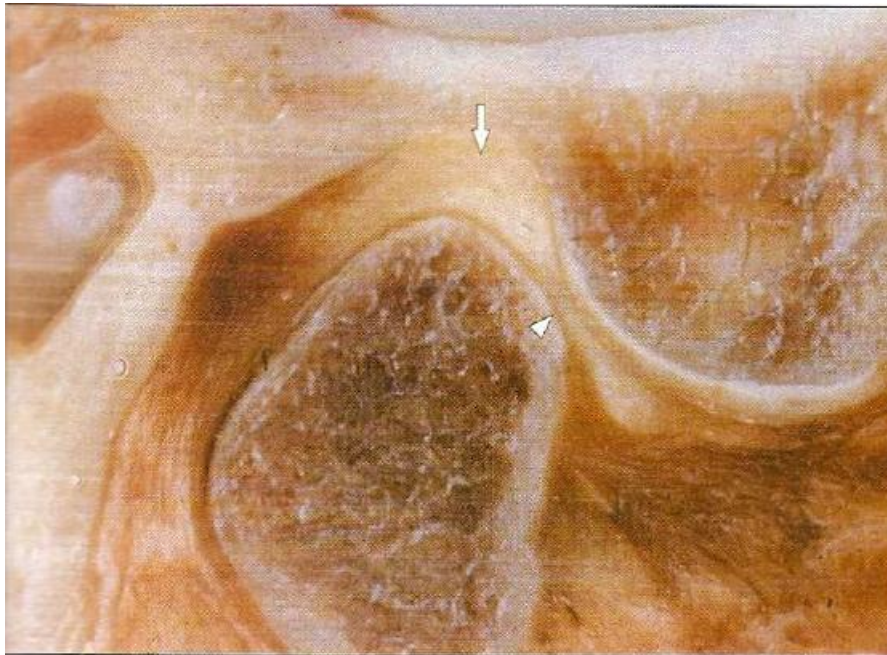

**Ilustración 2:** Disco articular con sus 3 zonas: Banda anterior (1); Zona intermedia (2); Banda Posterior (3), más el tejido retrodiscal TRD. <sup>(13)</sup>

2) La parte central o zona intermedia: Es delgada, de un espesor promedio de 1mm y está localizada entre el cóndilo y la vertiente posterior del tubérculo articular en posición mandibular a boca cerrada. (Ilustración 3)

3) La parte posterior o banda posterior: Constituye la parte de mayor grosor (3mm) y se continúa con el tejido retrodiscal. Se apoya sobre el cóndilo mandibular en posición de las 12 horas a boca cerrada <sup>(13)</sup>. (Ilustración 3)

Si las porciones se encuentran fuera de su posición, por lo menos en 2mm, se considera un desplazamiento discal <sup>(14)</sup>.



**Ilustración 3: Posición normal del disco a boca cerrada: la banda posterior (flecha) está en la posición de las 12 en el techo del cóndilo a boca cerrada. La prominencia anterior del cóndilo y la concavidad inferior de la delgada porción central del disco, están en contacto (cabeza de flecha) <sup>(13)</sup>.**

Tridimensionalmente, el disco es una estructura oval, con diámetro máximo promedio mediolateral de aproximadamente 20mm. Es flexible y puede adaptarse a las exigencias funcionales de las superficies articulares <sup>(15)</sup>.

El disco divide la articulación en un espacio supradiscal y uno infradiscal, los cuales por lo común no están comunicados <sup>(10)</sup>. Posteriormente el disco se continúa con la inserción posterior discal -zona bilaminar o tejido retro discal-, que consiste en dos laminas, una superior (compuesta por fibras elásticas) y una inferior (compuesta por fibras colágenas no elásticas), la primera se inserta desde la zona posterosuperior del disco hasta la fosa mandibular y fisura timpanoescamosa, mientras que la segunda, se dirige desde la zona posterior e inferior del disco hasta la pared posterior de la superficie articular del cóndilo. Entre ambas laminas se encuentra un tejido conectivo laxo con fibras elásticas largas y anchas, ricamente vascularizado (se une a un plexo venoso) e innervado <sup>(13)</sup>.

Funciones del disco: Armonizar las superficies convexas temporo-mandibulares, amortiguación y distribución de las cargas articulares, dar estabilidad durante la masticación, lubricación y nutrición de las superficies articulares, prevenir cambios degenerativos importantes <sup>(16)</sup>.

### **1.1.3. Cápsula articular y ligamentos**

Las superficies articulares se encuentran unidas por medio de la **capsula articular** y esta unión se encuentra reforzada por un sistema de **ligamentos**.

#### **Cápsula**

La **cápsula articular** está conformada por tejido conjuntivo laxo, compuesto por fibras colágenas bien organizadas, relajadas en posición de boca cerrada, es decir, no sostiene la articulación con firmeza. Esto permite que el cóndilo y disco, que se encuentra unidos en sus polos medial y lateral por los ligamentos

colaterales (discales) <sup>(10)</sup>, se trasladan como un solo complejo hacia adelante sin rasgar la cápsula <sup>(17)</sup>. La cápsula se inserta cranealmente en torno a la fosa mandibular y al tubérculo articular del hueso temporal. Caudalmente rodea el cuello del cóndilo mandibular <sup>(18)</sup>. El haz superior del músculo pterigoideo lateral envía un pequeño porcentaje de sus fibras al pie del disco en su zona medial, atravesando y uniéndose parcialmente en su trayecto a la cápsula articular. El haz inferior del músculo pterigoideo lateral continúa hasta unirse al cuello del cóndilo en su porción antero medial en relación a la fosita pterigoidea.

La cápsula articular está formada por dos capas fibrosas: una externa y una interna, revestidas de una membrana sinovial <sup>(18)</sup>. Esta membrana produce el líquido sinovial que posee 3 funciones: 1) reducir la fricción del tejido intraarticular sirviendo como lubricante, 2) ofrecer nutrición al tejido avascular de las superficies articulares del disco, 3) retirar detritus de los espacios articulares. El líquido sinovial está formado por un complejo proteico de ácido hialurónico muy bajo en glucosaminoglucanos (GAG's) y ha sido descrito como la diálisis del plasma sanguíneo. Sólo hay líquido sinovial suficiente para recubrir las superficies articulares y por ello no puede ser aspirado en una articulación sana <sup>(18)</sup>. Cantidades mayores de líquidos en la articulación indica patología articular <sup>(13), (19)</sup>.

## **Ligamentos**

Se dividen en intrínsecos y extrínsecos.

Intrínsecos:

1.- Ligamentos colaterales o discales, mencionados anteriormente, corresponden a engrosamientos de la cápsula, que unen el disco a los polos lateral y medial del cóndilo. Son tejidos no distensibles <sup>(20)</sup>. Permiten un movimiento en conjunto del complejo cóndilo disco y dividen la articulación en cavidades articulares supra e infradiscales. La parte inferior del disco y el polo

superior del cóndilo se adaptan perfectamente durante todos los movimientos mandibulares.

2.- Ligamento lateral externo o Temporo mandibular: Es el más potente de la cápsula articular, se extiende desde el tubérculo cigomático del temporal hasta la parte externa y posteroexterna del cóndilo mandibular <sup>(9)</sup>. Se opone a la retrusión forzada de la mandíbula por lo que tiene un papel determinante en la posición de relación centrada, su estructura permite la compresión, tracción y torsión durante los movimientos mandibulares <sup>(21)</sup>.

#### Extrínsecos

1.- Ligamento Estilomandibular: Se extiende desde el proceso estiloides del hueso temporal hasta el ángulo de la mandíbula y es oblicuo hacia abajo y adelante <sup>(9)</sup>. Limita el movimiento de protrusión excesiva: se tensa cuando existe protrusión mandibular <sup>(21)</sup>.

2.- Ligamento Esfenomandibular: Se origina en la espina del esfenoides hasta la línula mandibular, y en torno al agujero mandibular <sup>(9)</sup>. No tiene efectos limitantes de importancia en el movimiento mandibular <sup>(21)</sup>.

3.- Ligamento pterigomandibular: Va desde el hamulus pterigoideo hasta la línea milohioidea de la mandíbula, siendo oblicuo hacia abajo, afuera y atrás <sup>(9)</sup>. Limita los movimientos de apertura mandibular <sup>(21)</sup>.

#### **1.1.4. Musculatura**

1.- Masetero: Músculo rectangular que se origina en el arco cigomático y se extiende hasta la cara externa del ángulo y borde posterioinferior de la rama mandibular. La descripción clásica del músculo indica la presencia de dos porciones: una superficial con un trayecto descendente y ligeramente hacia atrás, y otra profunda con fibras que transcurren en una dirección principalmente vertical.

Al contraerse las fibras del masetero la mandíbula se eleva. Su porción superficial facilita la protrusión mandibular. Las fibras de la porción profunda actúan estabilizando al cóndilo frente al tubérculo articular cuando la mandíbula se encuentra protruida y al mismo tiempo realiza fuerzas masticatorias <sup>(21)</sup>.

2.- Temporal: Presenta forma de abanico y se origina en la fosa temporal y la superficie lateral del cráneo. Sus fibras se unen y forman un tendón que se inserta en el proceso coronoides <sup>(9)</sup>. Este músculo presenta 4 porciones <sup>(21)</sup>: una anterior con fibras verticales, una media con fibras oblicuas dirigidas hacia adelante y abajo, una porción posterior dirigida horizontalmente hacia adelante y, por último, una porción profunda o medial, originada en la parte horizontal de las alas mayores del hueso esfenoides y, dirigida hacia el tendón del temporal <sup>(22)</sup>. Al contraerse eleva la mandíbula y también la dirige hacia atrás; en esta última actividad intervienen los haces posteriores.

3.- Pterigoideo medial: Tiene origen en la fosa pterigoidea y se inserta en la superficie interna del ángulo mandibular, junto al masetero forman el “cabestrillo mandibular”. Cuando las fibras se contraen se eleva la mandíbula. También participa en la protrusión mandibular <sup>(21)</sup>.

4.- Pterigoideo lateral: Formado por un haz superior y otro inferior.

- Haz Superior: Es más pequeño que el inferior, se origina en la superficie infratemporal del ala mayor del esfenoides y se extiende hasta su inserción en la cápsula articular, el disco y el cuello del cóndilo. Se mantiene inactivo durante la apertura mandibular. Actúa principalmente en cierre <sup>(21)</sup>.

- Haz Inferior: Se origina en la cara externa de la lámina externa del proceso pterigoides del hueso esfenoides y se inserta en el cuello del cóndilo, en relación a la fosa pterigoidea <sup>(9)</sup>.



Cuando se contraen ambos haces, derecho e izquierdo simultáneamente, los cóndilos son traccionados hacia abajo y se produce protrusión mandibular. La contracción unilateral genera un movimiento unilateral de la mandíbula hacia el lado contrario y al actuar con los músculos depresores mandibulares la mandíbula desciende<sup>(12)</sup>.

#### **1.1.5. Inervación sensitiva de la ATM**

Está provista por dos ramas de la tercera división del nervio trigémino (V3). Una rama del nervio auriculotemporal pasa por detrás del cóndilo e inerva la mayor parte de la cápsula articular. La parte anteromedial de la cápsula recibe inervación sensitiva del nervio maseterino y la parte anterolateral está inervada por el nervio temporal profundo posterior<sup>(23)</sup>.

La membrana sinovial y el disco (en las zonas más externas), presentan igualmente fibras sensitivas, ofreciendo a todos los elementos conjuntivos una rica inervación. Las inervaciones se realizan por terminaciones nerviosas libres con un papel no sólo de nocioceptores sino también de mecano receptores. En la inserción del pterigoideo lateral se hallan los receptores de Ruffini, Golgi y Pacini<sup>(24)</sup>.

#### **1.1.6. Irrigación de la ATM**

Posee aporte vascular proveniente de la arteria **temporal superficial** por detrás, la arteria **meníngea media** por delante y la arteria **maxilar** desde abajo. Otras arterias importantes son la **auricular profunda**, **timpánica anterior**, **temporal profunda posterior** y **faríngea ascendente**. En el aspecto posterior del disco se encuentra una rica zona vascular. El disco avascular está completamente rodeado por vasos sanguíneos. La sangre es desviada hacia atrás y adelante por la función mandibular, para compensar el volumen desplazado por el cóndilo en cuanto abandona la fosa mandibular y se traslada a la cresta del tubérculo articular. Hay también abundantes vasos sanguíneos en la parte anterior del disco

en la inserción y entre los dos haces del músculo pterigoideo lateral <sup>(12), (17)</sup>. El cóndilo se nutre de la arteria alveolar inferior a través de los espacios medulares y también de los vasos nutricios que penetran directamente en la cabeza del cóndilo por delante y por detrás procedentes de vasos de mayor calibre <sup>(12)</sup>.

## **1.2. Trastornos temporomandibulares: generalidades**

### **1.2.1. Definición**

Según la American association of dental research (AADR), los trastornos temporomandibulares (TTM), en sí mismos, forman un grupo de problemas clínicos que comprometen la musculatura masticatoria, las articulaciones temporomandibulares (ATM), y las estructuras asociadas, o combinación de ellas (17). Es la segunda enfermedad musculo esquelética más común después del dolor lumbar crónico <sup>(1)</sup>. Puede afectar la calidad de vida del individuo y su comportamiento psicosocial <sup>(1)</sup>.

Los TTM se caracterizan clínicamente por presentar los siguientes síntomas:

- 1) Dolor en los músculos de la masticación, en el área peri-auricular y/o en la ATM, usualmente agravado por la manipulación y movimientos mandibulares.
- 2) Ruidos articulares como popping, crepitación y clicking.
- 3) Limitación o desviación en el rango de movimiento mandibular <sup>(9), (10), (25)</sup>.
- 4) Otras quejas comunes incluyen dolor de cabeza, dolor de cuello, dolor de la cara, dolor de oído y tinitus <sup>(12)- (16)</sup>.

Se pueden categorizar los signos y síntomas en función de las estructuras que resultan afectadas:

- 1) Desordenes de la articulación (trastornos de la articulación temporomandibular, trastornos internos de ATM),
- 2) Desorden muscular,
- 3) Cefaleas y
- 4) Desorden de las estructuras asociadas<sup>(12)</sup>

La prevalencia de los trastornos temporomandibulares es muy alta; el 75% de la población general presenta al menos un signo de disfunción (ruido o desviación en la apertura) y el 33% tiene al menos un síntoma (dolor)<sup>(16)</sup>. Aproximadamente el 80% de los pacientes que buscan tratamiento para la articulación son mujeres y una gran proporción de ellas se encuentran entre las edades de 18 y 45 años<sup>(16), (13), (26)</sup>.

En un estudio realizado en Chile, en la ciudad de Santiago, se observó una alta prevalencia de TTM en una muestra de adultos mayores (un 47% de la población estudiada), siendo éstos principalmente alteraciones de tipo articular y sin una relación significativa entre sexos<sup>(27)</sup>. Gilda Corsini et al.<sup>(28)</sup> en un estudio longitudinal realizado en Chile publicado el 2005 con una muestra de 120 niños de 6 a 15 años, concluyeron que el 66% de los niños de 11 a 15 años tenían signos clínicos de TTM leves, siendo los casos severos muy raros, además, el 62% de los niños de 11 años y el 66% de los de 15 años tenían síntomas subjetivos.

### **1.2.2. Clasificación.**

El "Internacional DC/TMD Consortium" Presenta un sistema de clasificación que fue actualizado y publicado el año 2014 por el "New DC/TMD" of the TTMs<sup>(29), (30)</sup> y se presenta a continuación.

## 1.- Desórdenes temporomandibulares.

a) Dolor de la articulación:

1) Artralgias.

2) Artritis.

b) Desórdenes de la articulación:

1) Desórdenes del disco.

- Desplazamiento del disco con reducción.
- Desplazamiento del disco con reducción con bloqueo intermitente.
- Desplazamiento del disco sin reducción con apertura limitada.
- Desplazamiento del disco sin reducción sin apertura limitada.

2) Desórdenes de hipomovilidad distintas a desórdenes de disco:

- Adhesiones/ adherencias.
- Anquilosis:
  - Fibrosas.
  - Oseas.

3) Desórdenes de hipermovilidad:

- Dislocaciones:

- Subluxaciones.
- Luxaciones.

c) Enfermedades de la articulación:

1) Enfermedades degenerativas de la articulación:

- Osteoartrosis.
- Osteoartritis.

2) Artritis sistémicas.

3) Condilisis/ resorción condilar idiopática.

4) Osteocondrosis disecante.

5) Osteonecrosis.

6) Neoplasias.

7) Condromatosis sinovial.

d) Fracturas.

e) Desórdenes congénitos/ de desarrollo:

1) Aplasia.

2) Hipoplasia.

3) Hiperplasia.

**2.- Desórdenes de músculos masticatorios:**

a) Dolor muscular:

1) Mialgia:

- Mialgia local.
- Dolor miofascial.
- Dolor miofascial referido.

2) Tendinitis.

3) Miositis.

4) Espasmos.

b) Contracturas.

c) Hipertrofia.

d) Neoplasia.

e) Desórdenes del movimiento:

1) Disquinesia orofacial.

2) Disonía oromandibular.

f) Dolor de músculos masticatorios atribuido a desordenes sistémicos o centrales del dolor:

1) Fibromialgia/ dolor extendido.

**3.- Dolor de cabeza:**

a) Atribuido a TTM.

**4.- Estructuras asociadas:**

a) Hiperplasia coronoidea.

### 1.2.3. Etiología

En muchos pacientes resulta difícil diferenciar un trastorno de otro, e incluso pueden presentar más de uno simultáneamente. La etiología de los TTM es multifactorial, no hay relación simple de causa-efecto entre un factor etiológico y el trastorno. Hay muchos factores que influyen en el sistema masticatorio durante la vida. Cuando los estímulos nocivos sobrepasan la capacidad de adaptación de éste, aparecen los síntomas<sup>(12), (31)</sup>. (Ilustración 4)

Los factores que aumentan el riesgo de desarrollar la patología se denominan Predisponentes, aquellos que desencadenan el comienzo de ésta se llaman Desencadenantes y los que impiden la recuperación son llamados Perpetuantes<sup>(12), (31)</sup>. Existen 5 factores esenciales asociados a los TTM, todos pueden desencadenar, predisponer y/o perpetuar, según la patología o características individuales del paciente<sup>(12)</sup>:

1) Condiciones oclusales: pueden causar TTM por modificaciones agudas de la oclusión o por inestabilidad ortopédica combinada con carga.

2) Traumatismo:

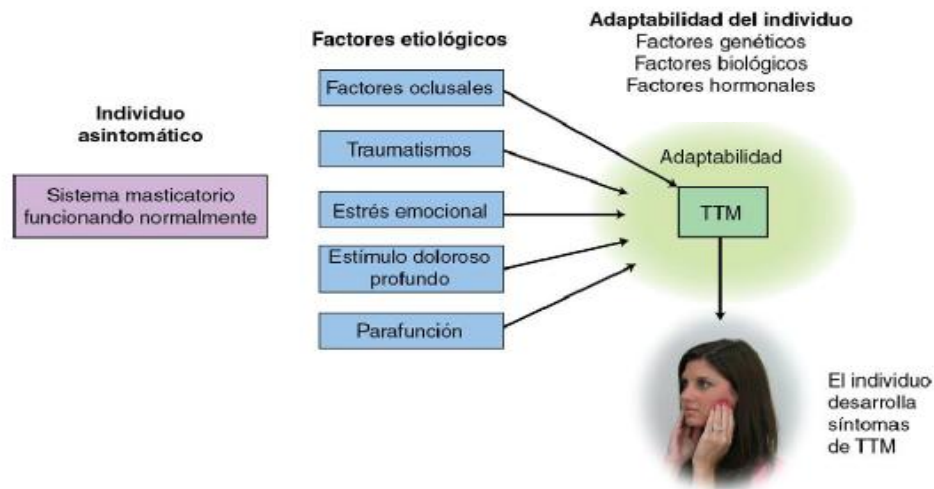
- Macrotrauma: considerado una fuerza brusca. Como un golpe.
- Microtrauma: una fuerza pequeña sobre las estructuras pero repetidas en el tiempo (bruxismo y/o rechinar).

3) Estrés emocional: Existen factores estresantes que aumentan la tonicidad de los músculos cefálicos y cervicales. En estos influye mucho el rasgo de personalidad de los pacientes: perfeccionistas, insatisfechos, etc.

4) Actividad para funcional: Las actividades funcionales son hablar, masticar y deglutir. Las parafuncionales son el bruxismo, apriete dentario, y hábitos nocivos (12), (32).

5) Dolor profundo: Corresponden a odontalgia, otalgia y dolor cervical. Estos tres producen limitación de apertura como protección de la zona afectada (limitación muscular protectora), restringiendo su uso (33).

Características genéticas, estructurales, metabólicas y psicológicas pueden aumentar la propensión de un individuo a desarrollar una condición clínica, pero la sobrecarga mecánica, relacionada con macro o micro-trauma, son generalmente los gatillantes de los síntomas. Algunas condiciones pueden sostener el desorden y complicar la gestión del tratamiento posterior (31).



**Ilustración 4: Cuando la tolerancia fisiológica se ve sobrepasada se desarrollan los síntomas de TTM (12).**



## **CAPITULO 2**

### **2. TRATAMIENTOS**

#### **2.1. Generalidades del Tratamiento de los trastornos temporo mandibulares**

El tratamiento debe ser iniciado con un diagnóstico adecuado <sup>(28)</sup>. El diagnóstico diferencial de los TTM se hace por medio de la historia clínica, el examen clínico y, cuando está indicado, exámenes complementarios como la radiología u otros procedimientos de imagen <sup>(34) - (37)</sup>.

El tratamiento de los trastornos témporo mandibulares está orientado a reducir o eliminar el dolor, restaurar o mejorar el funcionamiento de la ATM y contribuir a la calidad de vida del paciente <sup>(6), (12)</sup>.

Los tratamientos son: Tratamientos conservadores o no quirúrgicos y tratamientos no conservadores o quirúrgicos.

Según la declaración de la AADR publicada el 3 de marzo del 2010, los trastornos temporomandibulares se tratan con un enfoque biopsicosocial <sup>(35)</sup>, en donde el tratamiento conservador es complementado con un programa de autocuidado por parte del paciente, en el cual éste es instruido de modo de adquirir consciencia de su trastorno y conocer el manejo de los síntomas (26). Sumado a manejo psicológico. Existe evidencia <sup>(29), (36), (37)</sup>, que sustenta que la depresión, la ansiedad y la fatiga son característicos de los pacientes con TTM.

Dentro de los métodos conservadores se debe comenzar con la educación del paciente: informar y explicar lo importante que es su participación y compromiso, el asesoramiento es efectivo en la disminución de los síntomas y de la ansiedad, incluir al paciente y sus parientes. Se debe explicar al paciente la patología y disfunción que tiene él en particular y los cofactores involucrados

(fisiológicos y de comportamiento). Explicar e indicar la fluctuación de los síntomas. Hacerle notar su responsabilidad en el tratamiento y discutir con él los objetivos del tratamiento y el pronóstico <sup>(12)</sup>.

El tratamiento es multifactorial y va orientado a eliminar los factores etiológicos <sup>(9)</sup>. Si el factor causal es oclusal, el tratamiento ira orientado a solucionar dicha alteración. Si hay estrés emocional, el tratamiento va enfocado en reducirlo. Si se tratase de un macro traumatismo (Accidentes deportivos, automovilísticos) es posible que la causa ya no esté presente, por otro lado, si es micro trauma el tratamiento es establecer condiciones de cargas más favorables <sup>(12)</sup>. Cuando se determina la existencia de actividad parafuncional, el tratamiento definitivo irá dirigido a su suspensión <sup>(31)</sup>.

Combinar diferentes tipos de tratamientos en general tiene mejores resultados que utilizar uno sólo, por lo tanto es deseable un enfoque multidisciplinario <sup>(29)</sup>.

Más del 80% de los pacientes con TTM puede tratarse con éxito con la terapia no quirúrgica o conservadora <sup>(38), (39)</sup>.

Los tratamientos también son clasificados en reversibles e irreversibles

### **2.1.1. Tratamientos reversibles <sup>(29), (40)</sup>.**

1. Terapia física (fisioterapia): La Academia Americana de Trastornos Craneomandibulares (AACD) y la Asociación Dental de Minnesota (MDA) han citado la terapia física como un tratamiento importante para los TTM <sup>(5)</sup>. El propósito global de las terapias físicas va orientado al alivio del dolor, revertir la disfunción y restaurar el funcionamiento óptimo de los músculos y la articulación <sup>(17), (29)</sup>.

#### **a. Cinesioterapia.**

- b. Mecanoterapia.
  - c. Masoterapia.
  - d. Electroterapia:
    - 1. Ultrasonido.
    - 2. Ondas cortas.
    - 3. Rayos infrarrojos.
    - 4. Tens (estimulación eléctrica nerviosa transcutáneas).
    - 5. Corrientes diadinámicas.
    - 6. Corrientes galvánicas.
  - e. Termoterapia.
  - f. Crioterapia.
  - g. Terapia laser.
- 2. Terapia farmacológica.
  - 3. Planos interoclusales.
  - 4. Manejo psicosocial y de comportamiento.
  - 5. Acupuntura.

### **2.1.2. Tratamientos irreversibles**

- a. Ajuste oclusal.
- b. Tratamientos quirúrgicos.
- c. Técnicas restauradoras.
- d. Tratamientos de ortodoncia.

Es sugerido comenzar con procedimientos no invasivos (medicamento, fisioterapia, educación al paciente, psicología, etc.) <sup>(13), (31)</sup> y posteriormente, si no hay respuesta positiva a ellos en un período de 6 meses, se puede considerar utilizar técnicas invasivas <sup>(1), (5), (29), (41)</sup>, como artroscopía, artrocentésis o cirugía abierta, a menos que existan signos radiográficos que justifiquen comenzar con terapias invasivas y patologías en donde son indiscutibles los tratamientos quirúrgicos (tumores, anomalías de crecimiento y anquilosis). Dimitroulis et. al <sup>(42)</sup>

proponen que “el tratamiento para los TTM debe adaptarse al diagnóstico y no puede ser restringido por la creencia de que una intervención mínima es mejor, puesto que un tratamiento conservador mal indicado puede acabar haciendo mayor daño” <sup>(42), (43)</sup>. Foletti et. al. <sup>(43)</sup> en una revisión de la bibliografía publicada el 2016, determinó que no importa el grado de cambio patológico y tiempo de evolución en que se encuentre la articulación, el tratamiento siempre debe comenzar por el menos invasivo.

Los tratamientos quirúrgicos más utilizados son <sup>(29)</sup>, <sup>(44)</sup>:

1. Cirugía abierta
  - a. Condilectomía alta
  - b. Meniscoplastía
  - c. Meniscectomía
2. Artrocentésis
3. Artroscopía.

Inicialmente, el tratamiento invasivo a elección fue la cirugía abierta, sin embargo, posteriormente se introdujeron las mínimamente invasivas: artroscopía y artrocentésis, las que se han vuelto la norma de tratamiento quirúrgico <sup>(45)</sup>.

## **2.2. Trastornos internos de ATM: Características y tratamiento.**

Los trastornos internos (ID) de la articulación temporo mandibular, también llamados Síndrome de disfunción temporomandibular o desarreglos internos de la ATM, se definen como “una relación anormal entre el disco temporo mandibular con respecto al cóndilo mandibular, la fosa y el tubérculo temporal de la ATM” <sup>(46)</sup>.

Los trastornos internos constituyen un problema de salud importante que afecta a más del 50% de la población mundial en algún momento de su vida <sup>(12)</sup> y se manifiesta más por sus signos que por sus síntomas.

La prevalencia de desplazamiento de disco de la ATM en pacientes con TTM es alta. Se comprobó radiográficamente que dos tercios de los pacientes que requerían tratamiento por presentar signos y síntomas en el sistema masticatorio, presentaban desplazamiento de disco. En pacientes adultos con signos y síntomas del sistema estomatognático la frecuencia de desplazamiento discal era de 75% al 94% <sup>(47), (48)</sup>.

A continuación se presentan algunas características de los trastornos internos, con sus descripciones, historia clínica, examen clínico y tratamiento <sup>(12), (26)</sup>.

### **2.2.1. Desplazamientos discales**

Los desplazamientos pueden ocurrir en todas las direcciones, existen 8 posiciones anormales del disco <sup>(12)</sup>, siendo el más común en anterolateral y anterior <sup>(13), (49)</sup> y pueden ser parciales o totales <sup>(13)</sup>.

#### **2.2.1.1. Desplazamiento discal con reducción (Ilustración 5)**

A boca cerrada el disco se encuentra desplazado en relación a la cabeza del cóndilo y se reduce en apertura <sup>(26)</sup>.

**Historia clínica:** Si bien Shiffman et. al. <sup>(26)</sup> declara en su publicación que debe ser positivo para al menos uno de los siguientes signos: 1.- Ruido articular, en los últimos 30 días, que se presente con movimientos mandibulares o función. 2.- Cualquier ruido que el paciente reporte durante la anamnesis. Por otro lado Anika Isberg <sup>(13)</sup> describe que el ruido no es específico del desplazamiento discal y que además estaría asociado con dolor en la articulación y/o el músculo.

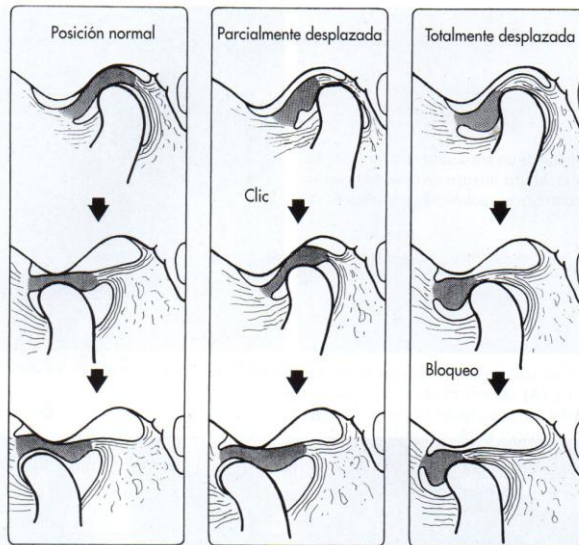
**Examen Físico:** Presenta una desviación brusca en la mandíbula hacia el lado afectado, durante los movimientos de apertura y cierre, que corresponde al momento en que el disco se desplaza; la laterotrusión hacia el lado contrario de la

articulación afectada se encuentra limitada hasta el momento en el que ocurre la reducción<sup>(13)</sup>.

Según Shiffman et. al<sup>(26)</sup> debe ser positivo para al menos uno de los siguientes signos: 1.- Clicking, popping y/o snapping durante movimientos de apertura y cierre, detectados en la palpación durante una de tres repeticiones de apertura y cierre<sup>(26), (50)</sup>. 2.- Clicking, popping y o snapping durante apertura o cierre en la articulación derecha o izquierda<sup>(26)</sup>. Siendo la referencia estándar para el diagnóstico el uso de imágenes<sup>(50)</sup>.

**Tratamiento:** La evidencia dice que hay una tendencia a la auto resolución de la alteración<sup>(51), (52)</sup>, por lo tanto, en ausencia de dolor o disfunción grave, y la respuesta negativa a los estímulos de palpación, no se recomienda la realización del tratamiento<sup>(53)</sup>.

En caso de presentar dolor o disfunción, los tratamientos conservadores son: terapia cognitivo-conductual, terapia de calor, ejercicios pasivos y contra-resistencia (aplicadas por un fisioterapeuta), técnicas de relajación, biofeedback, ultrasonido, fonoforesis, iontoforesis, estimulación neural eléctrica transcutánea, auto-regulación física. Si no remite la sintomatología, indicar férulas de estabilización de uso nocturno, para reducir las cargas intensas en los casos de pacientes con bruxismo nocturno y uso diario si el paciente relata apriete dentario diurno, si no es suficiente este dispositivo, se debe considerar una férula de reposicionamiento anterior con las mismas consideraciones de uso. En caso de que la sintomatología persista, realizar acciones quirúrgicas<sup>(12)</sup>.



**Ilustración 5: Posición y movimiento del disco durante la apertura mandibular. Posición normal (izquierda)-, parcialmente desplazado hacia adelante (Con recapturación, al medio); totalmente desplazado hacia la zona anterior (sin recapturación, derecha) <sup>(12)</sup>.**

#### **2.2.1.2. Desplazamiento discal con reducción con bloqueo intermitente.**

El disco se encuentra desplazado con respecto a la cabeza del cóndilo a boca cerrada y se reduce con la apertura bucal, pero experimentan un bloqueo transitorio donde existe una dificultad inicial para abrir la boca, cuando esto ocurre se deben realizar maniobras manuales y funcionales para lograr la apertura mandibular <sup>(13)</sup>.

**Historia clínica:** Isberg <sup>(13)</sup> relata que casi la mitad de los pacientes refieren una hiperextensión de la articulación durante un bostezo, una visita al dentista o al

comer. Shiffman et. al. <sup>(26)</sup> la describe como positivo para cualquiera de los siguientes signos:

1.- Ruido de la articulación presente en los últimos 30 días.

2.- En los últimos 30 días relato de bloqueo mandibular con limitación de apertura por un momento y después apertura máxima.

**Examen físico:** Positivo para al menos 1 de los siguientes signos:

1.- Clicking, popping y/o snapping detectados durante la apertura y el cierre mandibular, con palpación durante al menos 1 de 3 repeticiones de apertura y cierre.

2.- Clicking, popping y/o snapping detectados en apertura o cierre, con palpación durante al menos 1 de 3 repeticiones de apertura y cierre.

3.- Clicking, popping y/o snapping detectados con palpación durante al menos 1 de 3 repeticiones de movimientos laterales y protrusivos.

**Tratamiento:** En diferentes estudios se ha demostrado que la recapturación del disco desplazado y el mantenimiento terapéutico del disco en su posición correcta reduce efectivamente el dolor y la disfunción asociada con el desplazamiento discal con reducción <sup>(54)</sup>. Esto se logra con una férula de reposicionamiento discal <sup>(12), (13)</sup>, pero si no se maneja adecuadamente genera síntomas y signos no deseados <sup>(12), (55)</sup>, se recomienda comenzar por utilizar férulas de estabilización (miorelajantes) <sup>(13)</sup> para reducir la carga de la articulación sobre el tejido retrodiscal en caso de paciente bruxomanos. Si esto no da resultados óptimos utilizar férulas de reposicionamiento discal <sup>(12)</sup>.



### 2.2.1.3. Desplazamiento discal sin reducción con apertura limitada.

En posición de boca cerrada el disco se encuentra desplazado respecto al cóndilo y no se reduce con apertura de la boca<sup>(26)</sup>. Puede ser considerado como la progresión de un desplazamiento sin reducción. Este desorden está asociado con la apertura mandibular limitada persistente donde el disco no se reduce con manipulación clínica o del paciente. Llamado como bloqueo cerrado. Puede subdividirse en una fase aguda y una crónica<sup>(13)</sup>.

La fase aguda es clínicamente evidente y se provoca una dificultad para abrir la boca más de alrededor de 15 a 30mm y una marcada desviación de la mandíbula hacia el lado afecto en apertura<sup>(13)</sup>.

**Historia clínica:** El paciente relata que no ha podido abrir la mandíbula por completo y/o haber experimentado una apertura tan limitada que ha tenido dificultades para comer<sup>(13)</sup>.

**Examen físico:** Presenta los siguientes signos<sup>(26)</sup>

- 1) La mandíbula no se puede abrir completamente, con una apertura máxima de  $\leq 35$ mm aproximadamente.
- 2) El deslizamiento hacia el lado contralateral de la articulación afectada es aproximadamente  $<$  de 7mm.

La enfermedad progresará hacia un proceso crónico irreductible del disco en función de la elasticidad de los tejidos retrodiscales (elongación progresiva de la capsula y tejidos), pudiéndose recuperar una apertura que rodea los 40- 45mm<sup>(52)</sup>. Clínicamente se identifica<sup>(1)</sup>:

- 1) Historia de ruido en la ATM con cese simultaneo al comienzo de una limitación brusca de la apertura de la boca, seguido por
- 2) Un progresivo aumento de los movimientos mandibulares.

**Tratamiento:** Si se trata de una luxación discal sin reducción en fase aguda, se debe intentar la manipulación manual. Si se tratase de un cuadro crónico, restringir el movimiento mandibular limitando su apertura, y utilizar un aparato de estabilización. Si no se logra reducir la sintomatología o los bloqueos, indicar aparatos de reposicionamiento anterior de disco y si aun así persiste, cirugía <sup>(13)</sup>.

#### **2.2.1.4. Desplazamiento discal sin reducción sin apertura limitada**

Es una condición en la cual el disco esta desplazado de su posición, pero no se asocia con limitación en la apertura <sup>(26)</sup>. Posee las siguientes características:

**Historia clínica:** El paciente relata una historia significativa de limitación en la apertura <sup>(13)</sup>.

**Examen físico:** Positivo para los siguientes signos <sup>(26)</sup>

- 1) Apertura máxima no asistida mayor a 35 mm aproximadamente.
- 2) Excursión lateral igual o mayor a 6 mm aproximadamente.
- 3) Presencia de ruidos articulares no compatibles con los criterios de un desplazamiento discal con reducción <sup>(56)</sup>.

**Tratamiento:** Restringir el movimiento mandibular limitando su apertura, y utilizar un aparato de estabilización. Si no se logra reducir la sintomatología o los bloqueos, indicar aparatos de reposicionamiento anterior de disco y si aun así persiste, cirugía <sup>(20)</sup>.

## **2.2.2. Subluxación y luxación.**

### **2.2.2.1. Subluxación**

Es la trayectoria del cóndilo cuando se desplaza anterior al tubérculo articular <sup>(57)</sup>. Se puede producir por una diferencia anatómica de las estructuras articulares, por ejemplo: Un paciente que presente una vertiente posterior corta e inclinada del tubérculo articular, seguida de una anterior más larga y plana <sup>(12)</sup>. O por una hiper movilidad articular (asociada a una hiperlaxitud generalizada).

En apertura máxima el complejo cóndilo-disco se posiciona por delante del tubérculo articular volviendo a la posición de boca cerrada con una maniobra leve realizada por el paciente. Según la actualización del DC/TMD <sup>(23)</sup>, cuando la reducción es realizada por el paciente se llama subluxación, cuando el complejo disco cóndilo es incapaz de volver a su posición normal, se le denomina luxación (lo que también se denomina bloqueo abierto) generalmente la maniobra de desbloqueo debe ser realizada por un clínico.

**Historia clínica** <sup>(26)</sup>: El paciente refiere una sensación de bloqueo siempre que abre demasiado la boca. Puede restablecer la posición de cierre de boca, pero a menudo presenta una pequeña dificultad para ello <sup>(12)</sup>.

**Tratamiento:** El paciente debe aprender a limitar la apertura para no alcanzar el punto de traslación que inicia la interferencia <sup>(12)</sup>. Si no puede por sí solo, se deja un dispositivo intrabucal por 2 meses que genera una contractura miostática que limitará la apertura <sup>(56)</sup>.

### **2.2.2.2. Luxación o dislocación:**

Es similar a la subluxación pero el paciente es incapaz de cerrar la mandíbula sin la ayuda de un clínico. Llamado bloqueo abierto <sup>(26)</sup>.

Puede tener lugar si el haz superior del pterigoideo lateral se contrae durante la traslación máxima empujando al disco a través del espacio discal anterior, la lámina retro discal superior no es capaz de retraer el disco debido al colapso del espacio discal anterior <sup>(12)</sup>. La situación se agrava cuando los músculos elevadores se contraen <sup>(12)</sup>.

**Examen Físico:** El paciente se mantiene con la boca abierta. Con frecuencia existe dolor secundario al intentar cerrarla <sup>(13)</sup>. El traspaso de la articulación a la zona anterior del tubérculo deja una depresión peri auricular clínicamente apreciable <sup>(12)</sup>.

**Tratamiento:** El paciente bosteza para relajar los músculos pterigoideos laterales y el clínico deberá poner sus pulgares en los molares inferiores del paciente y ejercer fuerza hacia abajo y atrás. Al existir un mioespasmo en los músculos pterigoideos y/o masetero se puede inyectar anestésico local sin vasoconstrictor para facilitar la relajación <sup>(12)</sup>. Es importante reducir los movimientos mandibulares por varios días para promover la reparación de los tejidos dañados. Si las luxaciones son muy frecuentes el tratamiento debiera ser una eminectomía, cuando la causa etiológica es anatómica, o inyección de toxina botulínica en los músculos pterigoideos laterales una sola vez y controlar en 3 o 4 meses, si el origen es muscular <sup>(12)</sup>.

Solo el 2 al 5% de los casos de disfunciones articulares se tratan con cirugía, tanto artroscopías como artrotomías. <sup>(58)</sup>

## CAPITULO 3

### 3. ARTROSCOPIA EN ATM

La artroscopía es un tipo de endoscopia<sup>(59)</sup>. Consiste en la visualización de una articulación y el resto de su anatomía interna. Esto se logra con el uso de un artroscopio, un instrumento similar al endoscopio, de menor longitud, y adaptado para ser utilizable en una articulación pequeña<sup>(60)</sup>. Existen dos formas de artroscopía: la terapéutica y la diagnóstica<sup>(61)</sup>.

La artroscopía permite ver la articulación, efectuar extirpaciones o realizar pequeñas cirugías. Se practica a menudo bajo anestesia regional, locorregional o general, ya que para realizar una artroscopía es necesario hacer una o dos pequeñas incisiones.<sup>(19)</sup> Una sirve para introducir el artroscopio y la otra para los instrumentos, aspirar o iluminar la articulación. Se realiza la introducción, a la articulación, de un pequeño tubo rígido, el artroscópio, conectado a una cámara que va a permitir al cirujano visualizar la región intraarticular en un monitor<sup>(19)</sup>. El cirujano hace otras incisiones para introducir los miniinstrumentos que va a utilizar, tales como, pinzas, tijeras, fresas. La intervención es rápida y el paciente se recupera, en general, luego de un corto tiempo de inmovilización<sup>(58)</sup>.

El artroscopio puede ser equipado con distintas herramientas, de tal forma que, sin necesidad de una operación invasiva, se puedan realizar correcciones en la articulación<sup>(60)</sup>. En la artroscopía terapéutica, el artroscopio es implementado con instrumentos y la finalidad de la intervención es tratar una articulación<sup>(19)</sup>. En la artroscopía diagnóstica, el artroscopio no está equipado con más que la cámara básica, y la finalidad de la intervención es realizar un diagnóstico, revisar el área u observar la zona para futuras operaciones del tipo invasivo<sup>(19)</sup>.

### 3.1. Historia

Alrededor del año 1918 el profesor Takagi <sup>(19)</sup> en Tokio fue el primero en examinar, con un cistoscopio, el interior de la rodilla de un cadáver, con un instrumento de 7.3mm, dando inicio a la técnica artroscópica.

La artroscopía de ATM está vinculada al nombre de Watanabe <sup>(19)</sup> que con el desarrollo de su artroscopio número 24 de 1.7mm de diámetro, permite a Onishi <sup>(59)</sup>, en 1975, publicar sus primeros estudios sobre anatomía y tejido articular mediante la utilización de artroscopía en cadáveres, en 1980 <sup>(59)</sup> determina su uso clínico y la técnica de doble punción. Helmund y Helshing <sup>(61)</sup> en 1985 describen puntos y referencias anatómicas de punción, de gran utilidad en la realización de la técnica. Murakami <sup>(62)</sup> (1982) realizó la primera artroscopía en pacientes utilizando el abordaje ínferolateral <sup>(19)</sup>, un método seguro y efectivo para llegar a la articulación (1981), y realizar estudios histológicos de la ella (1985). Sanders <sup>(63)</sup> describe la técnica de lisis y lavado y su eficacia en pacientes con bloqueo articular (1986-1987). McCain y Tarro <sup>(64)</sup> (1988) realizan sutura discal en el intento de reposicionar el disco, en los casos de desplazamiento.

Wilkes <sup>(65)</sup> en 1989 propuso el sistema de clasificación del síndrome de disfunción temporomandibular (SDTM). Bronstein y Merrill <sup>(66)</sup> en 1992 adaptaron la clasificación de Wilkes, correlacionándola con hallazgos patológicos artroscópicos.

Posteriormente Koslin en 1991 <sup>(19)</sup>, introdujo el uso del láser en la artroscopía de la ATM.

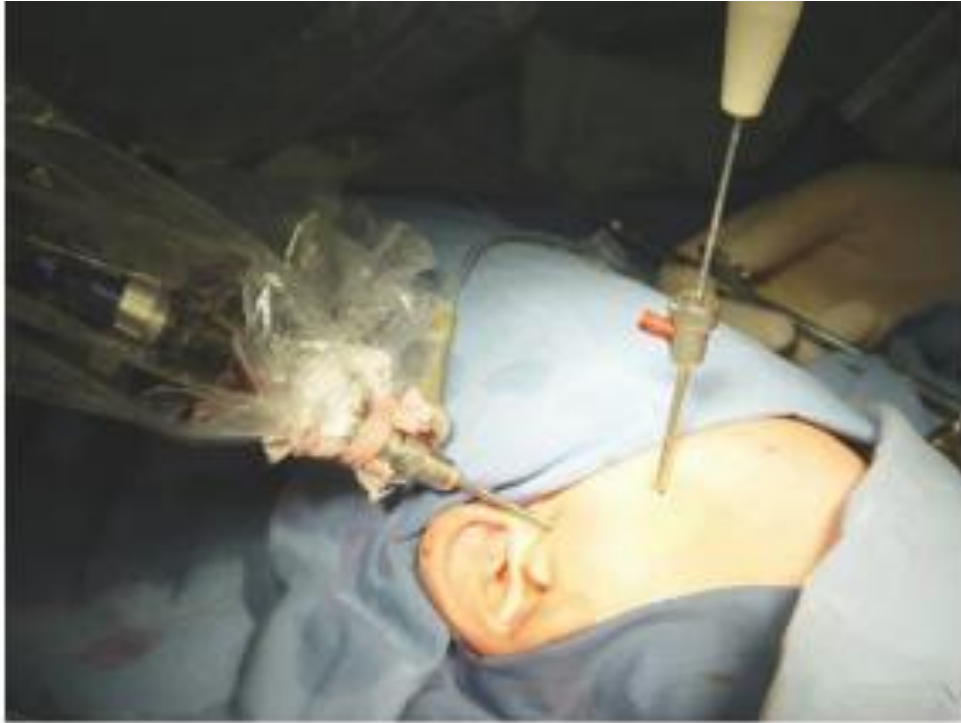McCain <sup>(67)</sup> (1992) presenta los resultados clínicos mediante imagen. Tarro <sup>(10)</sup> propone la sutura discal con resultados clínicos, pero sin una confirmación por técnicas de imagen.

En 1991 Dorrit Nitzan <sup>(10)</sup>, <sup>(68)</sup> describe lo que denomina Artrocentésis, que consiste en el lavado articular mediante dos agujas sin visión guiada. Nitzan et.al observaron que el disco desplazado no era completamente responsable del bloqueo cerrado agudo de la ATM. Esta idea parte al observar el éxito de la artroscopía de lisis y lavado, puesto que con esta técnica no se producían cambios en la morfología o posición del disco pero si eliminación del bloqueo.

### **3.2. Generalidades**

Inicialmente la artroscopía era una eficiente herramienta de diagnóstico, pero con los avances en el campo, se convirtió en una técnica quirúrgica mínimamente invasiva <sup>(5)</sup>. Esta última se divide en técnica artroscópica básica, también llamada lisis y lavado o irrigación visual guiada <sup>(69)</sup>, y artroscopía operativa conocida como técnica tradicional <sup>(60)</sup> (Ilustración 6). Consiste en la introducción de una cámara en la articulación e instrumental a través de cánulas, y aportar una vía de salida para el suero o líquido de irrigación <sup>(19)</sup>. En ambas técnicas el ingreso a la articulación es a través del espacio intracapsular superior, existe un ingreso al espacio inferior pero es más probable generar daño. <sup>(19)</sup>

La artroscopía de ATM durante los años 90 aumentó en popularidad <sup>(45)</sup>, por ser menos invasiva y por asociarse a pocas complicaciones y menor estancia hospitalaria, en comparación con la cirugía abierta <sup>(20)</sup>.



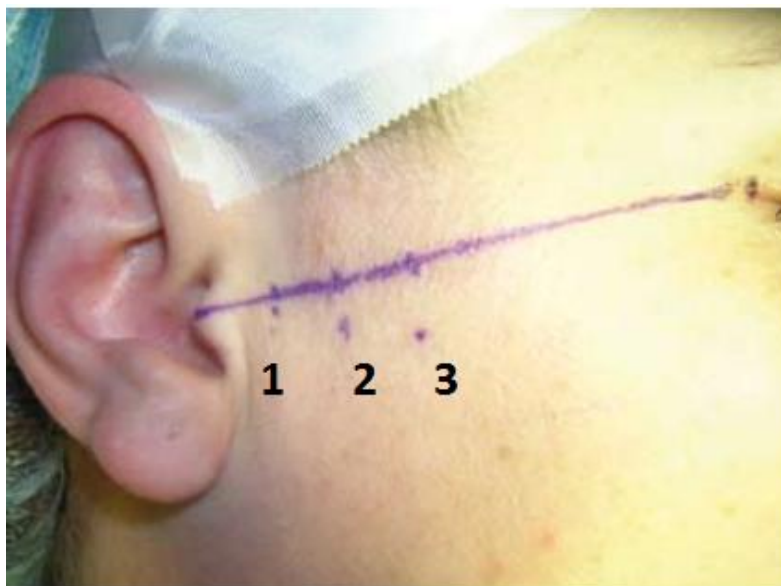
**Ilustración 6: Artroscopía en ATM, introducción instrumental técnica doble cánula <sup>(62)</sup>.**

Se han descrito varias vías de abordaje articular: anterior, lateral, endaural <sup>(70)</sup> (a través del canal auditivo externo, utilizado para suturas discales), transmeatal y posterolateral o inferolateral, siendo esta última la más utilizada <sup>(60)</sup>.

Lo primero, antes de realizar el abordaje de la articulación, es identificar las referencias anatómicas mediante palpación y se continúa con el trazado de las líneas determinadas por Holmlund y Hellsing <sup>(61)</sup>(1985) (Ilustración7), que unen el trago con el canto externo del ojo, para luego identificar los puntos de punción para el abordaje: 1) Punto posterior: 10 mm por delante del trago y 2 mm bajo la línea canto-trago, para la introducción de la cánula del artroscopio, 2) Punto medio: 20mm por delante del trago y 7mm bajo la línea canto-trago, corresponde a



la vía de drenaje, 3) Punto anterior: Se encuentra 30mm delante del trago y 10mm bajo la línea canto-trago, utilizada para suturas discales. El uso de este tercer punto se corresponde con la técnica de triangulación <sup>(60)</sup>. También se puede realizar un ingreso endaural para realizar suturas del disco <sup>(70)</sup>.



**Ilustración 7: Puntos de punción, entrada para artroscopía de ATM. Puntos: 1 posterior, 2 medio y 3 anterior <sup>(13)</sup>.**


Existen distintos métodos de introducción del instrumental que se relacionan con las técnicas artroscópicas, como:

- 1.- Doble punción (usada para lisis y lavado) (Con 1 cánula).
- 2.- Doble cánula (Técnica tradicional quirúrgica). (Ilustración 6)

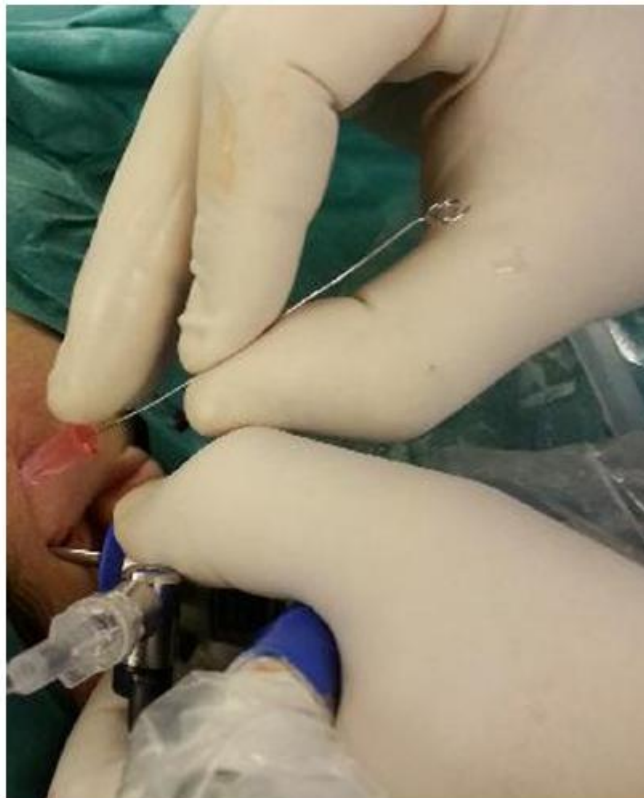La técnica de doble punción, utiliza dos ingresos (dos punciones) pero 1 sola cánula por donde se ingresa el endoscopio y el líquido de irrigación, en la segunda punción se produce la salida del líquido. Esta técnica permite una visualización y lavado simultáneo de la articulación, permitiendo diagnosticar y eliminar mediadores inflamatorios y partículas sueltas en el espacio articular y lisis de adhesiones pequeñas.

Machona et.al. <sup>(71)</sup> sugieren un mini instrumento alternativo como ayuda para eliminar las adherencias durante la técnica de lisis y lavado, que se introduce por la vía de salida del líquido. Se trata de un instrumento fabricado a mano (Ilustración 8) con un alambre de acero inoxidable de 0.5mm de diámetro y de 80mm de longitud, con un pequeño gancho en su extremo, que se inserta a través de la vía de salida del líquido (Ilustración 9) para minimizar los riesgos de daño intraarticular al eliminar las adhesiones. Es de bajo costo por su fabricación simple.

Srouji et.al. <sup>(72)</sup> Estudiaron el uso de una sola cánula de ingreso durante la artroscopía, utilizando un solo instrumento con el que se puede observar e irrigar simultáneamente con una sola punción. Realizaron una prueba en 8 pacientes, luego de 3 meses de seguimiento, se vio aumento en apertura bucal de 26mm a 35mm, disminución del dolor de 7 a 4 de EVA, Por otra parte la duración de la cirugía disminuyó considerablemente de 60 minutos dada por la técnica de lisis y lavado a 31 minutos dada por la técnica de una sola cánula.



**Ilustración 8: Mini-instrumento <sup>(71)</sup>**



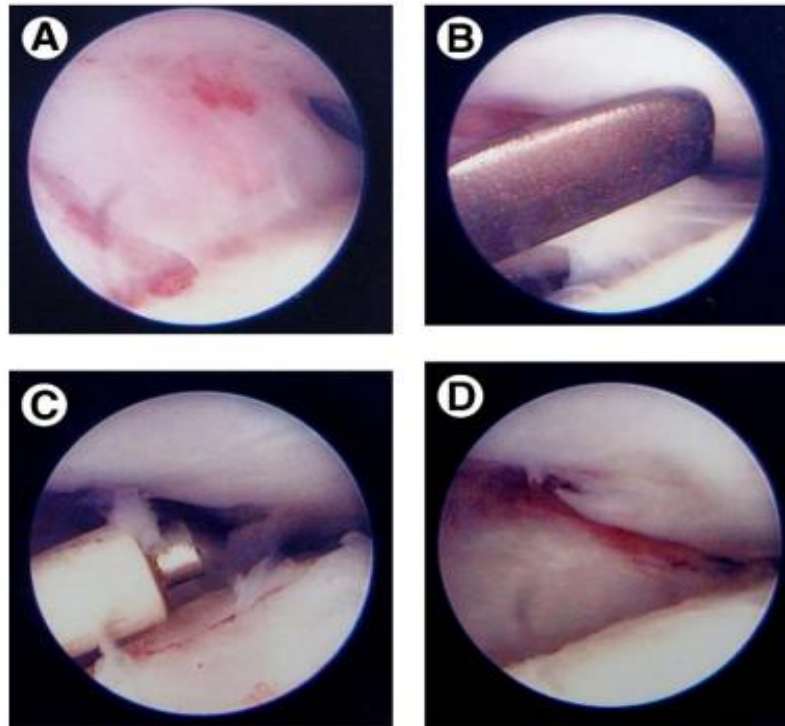
**Ilustración 9: Visión clínica. <sup>(71)</sup>**

En la técnica de doble cánula se realizan tres <sup>(60)</sup> punciones para tener visión, operar y hacer el lavado. Se introducen tres cánulas, una en cada punto: Anterior, medio y posterior junto con un trocar que permite realizar el acceso a la articulación, se retira el trocar y se dejan dos cánulas (anterior y posterior) las que servirán como vía de acceso para el endoscopio y la introducción del instrumental quirúrgico, el punto medio sirve como vía de drenaje <sup>(19), (60)</sup>. Stringer y Park <sup>(73)</sup> introdujeron la técnica con una sola cánula la que permite visualizar la articulación con el endoscopio, una vez terminada la visualización se retira el endoscopio y se introduce el instrumental de cirugía para intervenir la ATM sin visualización.

La artroscopía operatoria permite llevar a cabo diferentes procedimientos como: reposición discal, artrotomías, liberación de capsulas, condroplastias, discoplastias, desbridamiento fibroso <sup>(41)</sup>. El 2001 <sup>(69)</sup> se introdujo un cambio en la técnica de sutura para la reposición del disco articular en el desplazamiento discal anterior, donde se realiza una liberación completa del tejido discal anterior. En un grupo de pacientes, inicialmente realizaron suturas discales posteriores sin la liberación del tejido anterior, en los cuales la recidiva era frecuente. Por lo tanto, se decidió realizar la liberación anterior completa del tejido y una porción de las inserciones del musculo pterigoideo, como resultado, la sutura posterior del disco se realizó con más facilidad y la estabilidad del tratamiento a largo plazo mejoró.

El 2010 <sup>(74)</sup> se realizó la primera publicación de un seguimiento de pacientes tratados con Artroscopía operativa mediante Coblación (Ilustración 10). Todos los pacientes presentaban bloqueo cerrado o dolor en ATM, refractarios al tratamiento conservador. Esta técnica consiste en romper tejido articular con un instrumento a bajas temperaturas (mediante radiofrecuencias). Se realizó el procedimiento en adhesiones, liberaciones anteriores, condroplastias y discoplastias, durante el periodo de seguimiento de 352 pacientes, el 76% dio resultados excelentes y el 16.47% dio buenos resultados. En 4 pacientes se presentó atrofia del musculo

masetero que se recuperó entre 3 a 6 meses y 30 ATM necesitaron otra cirugía. El éxito fue del 94.8%. Encontraron que es más eficiente, conveniente (alta precisión y control) y menos invasivo que los instrumentos tradicionales y el láser (causa menos daño termal a los tejidos). No había hemorragia visible ni daño por cauterización.<sup>(75)</sup>



**Ilustración 10: Coblación para ablación de adhesiones. A) Adhesión en el sector anterior del espacio supradiscal B) Liberación de la adhesión con tijeras. C) Ablación de adhesión con coblación.**<sup>(69)</sup>

### 3.3. Material para la artroscopía de la ATM

El material básico se divide en dos grupos: El grupo de la imagen y el grupo de los instrumentos para realizar dicho acto quirúrgico <sup>(19), (60)</sup>.

El grupo de imagen deberá constar de al menos tres elementos: un artroscopio, una fuente de luz y un monitor. <sup>(76)</sup>

1.- Artroscopio: Es la pieza fundamental de todo el sistema. De su eficacia dependerá directamente la calidad de la imagen que obtengamos. Por lo tanto, es la principal inversión que el cirujano deberá hacer. Las características de todos ellos son similares:

- Lente u óptica: Es la parte más delicada del aparato. Suelen tener un vástago de unos 5 cm de longitud que se introduce a través de la cánula y un cuerpo que se conecta a la cámara, bien mediante un sistema roscado o de pinza.
- Cámara: Consta de dos partes, la cámara en sí (generalmente HD), que se conecta a la óptica y que puede tener zoom, y la consola central que procesa la imagen obtenida. Algunas tienen incorporada la fuente de luz en la misma consola.

2.- Fuente de luz: Hoy en día suelen ser de luz fría (xenón) de al menos 5.000 K y se conecta a la óptica mediante un cable de fibra óptica que se puede esterilizar.

3.- Monitor y vídeos: El monitor es una pantalla especial para ver las imágenes. Estos han evolucionado mucho, desde los antiguos monitores de tubo hasta los actuales de alta definición. También suelen asociarse a vídeo DVD y una impresora de imágenes. Los más modernos aparatos son los video-printer que combinan ambas capacidades, pudiendo grabar la técnica y capturar imágenes

que posteriormente se pueden imprimir en papel en el informe que se le entrega al paciente <sup>(19)</sup>.

El grupo de instrumentos está constituido por <sup>(76)</sup>:

#### 1.- Instrumental para la artroscopía básica de la ATM

La técnica básica en artroscopía de la ATM es la denominada “lisis y lavado”, que consiste en explorar con el artroscopio la articulación y lavar la misma, sin realizar ningún otro acto terapéutico. Para ello, se necesitará, además del equipo anterior:

1. Cánula
2. Trocar
3. Agujas de drenaje

#### 2.- Instrumental especial (avanzado) para la artroscopía de la ATM

Este instrumental se utiliza para realizar “artroscopía operatoria”, que consiste en llevar a cabo diferentes procedimientos terapéuticos dentro de la articulación con el fin de mejorar su estado. Además del instrumental básico se utilizan:

1. Palpadores
2. Fórceps
3. Tijeras
4. Bisturíes
5. Instrumentos motorizados
  - a. Electrobisturíes
  - b. Bisturíes de radiofrecuencia
  - c. Laser.

### 3.4. Indicaciones

El Grupo de Estudio Internacional (SIG) para los avances de artroscopía en ATM (formado en 1986) <sup>(19)</sup>, propuso indicaciones generales para la artroscopía diagnóstica: Dolor articular o peri articular inexplicable y persistente, confirmación de diagnóstico para tratamiento quirúrgico en hipomovilidad, ruido nocivo y doloroso, invasión tumoral de la ATM, Artritis y artropatías sistémicas. Para la artroscopía operativa: Desordenes refractarios a otros tratamientos, enfermedades articulares que requieran biopsia, sinovitis, adherencias, y alteraciones degenerativas <sup>(77)</sup>. Por otro lado, puntualiza que requiere la existencia de criterios clínicos como: Dolor articular intolerable con la función articular normal, disfunción mecánica manifiesta como hipermovilidad e hipomovilidad, y estudios de imagen que confirmen patologías tratables <sup>(19)</sup>.

Un estudio realizado en España el año 2013 <sup>(78)</sup> para determinar la diferencia entre el uso de artroscopía en una estado temprano (menos de 12 meses de sintomatología) y tardío (más de 12 meses de sintomatología) de alteraciones temporomandibulares, se seleccionaron 77 pacientes para ser tratados con artroscopía temprana y 106 con artroscopía tardía. Ambos grupos presentaban disfunción articular. Posterior a las cirugías se observó una disminución significativa en el dolor en todos los pacientes, en el seguimiento desde el primer mes del postoperatorio hasta el año. Un aumento de apertura máxima significativa al tercer mes de seguimiento del post operatorio. Pero al comparar ambos grupos no hubo diferencias importantes en disminución de dolor y aumento en apertura máxima. Los resultado no demostraron diferencias significativas entre una intervención temprana o tardía en un seguimiento de 12 meses. Aunque si se encontró mejor resultado cuando los pacientes tratados usaron férulas.



### 3.5. Complicaciones.

McCain <sup>(64)</sup> dividió las complicaciones de acuerdo al momento de su aparición:

- Intra-operatorias: Extravasación de líquido de irrigación, arritmias, lesión de rama del nervio facial o auriculotemporal, daño de arteria o vena temporal superficial, iatrogenia del fibrocartilago articular, daño al oído medio, laceración y hematoma del CAE (conducto auditivo externo), perforación de la membrana timpánica, perforación de la fosa glenoidea, daño de la arteria pterigoidea, hemorragia intraarticular, etc.
- Postoperatorias agudas: Infección de lugares de punción, otitis externa o media, infección intraarticular, neurapraxia del nervio facial, etc.
- Postoperatorias tardías: Fístula arterio venosa, paresia del nervio facial, Fibrosis articular, atrofia local subcutanea.

La complicación número 1 en términos de gravedad, es el daño al oído por un desplazamiento inadvertido del artroscopio <sup>(79)</sup>. Rutinariamente, el artroscopio se coloca a través de un portal a aproximadamente 10 mm anterior del trago (punto posterior) a lo largo de la línea cantal tragálica. La colocación quirúrgica del trocar es la clave para evitar daños a las estructuras externas o del oído medio. El trocar para el portal posterior debe estar siempre anterior a la oreja. Con el paciente en decúbito supino y la cabeza girada en 90°, con el lado de la cara paralelo al piso, el riesgo de colocar inadvertidamente el trocar en el canal auditivo se minimiza. Por esto es importante que el cirujano realice las marcas y haga una palpación de la fosa glenoidea, previo al inicio de la cirugía. Varios estudios han sido reportados sobre los daños relacionados en el oído con artroscopía y varían de prácticamente ninguno a menor, o sólo complicaciones temporales <sup>(80)</sup>; La audición se ve afectada en menos del 1% de los casos <sup>(81), (82)</sup>.

Con la artroscopía también se corre el riesgo de dañar la base del cráneo colocando inadvertidamente el instrumento en la porción débil del techo de la fosa mandibular<sup>(80)</sup>.

Se estudiaron las complicaciones de la técnica de coblación<sup>(70)</sup> en un seguimiento de 397 pacientes con desplazamiento anterior de disco con o sin reducción, que no respondían al tratamiento no quirúrgico, a quienes fue realizado el procedimiento artroscópico. Se observaron 39 complicaciones de todos los casos: Lesiones de fibrocartílago, daño vascular en el punto de inserción del trocar, sangrado en el espacio articular superior, extravasación de la irrigación y vértigo luego de la cirugía.

## DISCUSIÓN:

La prevalencia de trastornos temporomandibulares en el mundo es muy alta (75%). Estudios realizados en Chile determinan que en menores de 11 a 15 años es del 66% (28) y en adultos mayores es del 47% (27). Se debe considerar que se encontraron solamente 2 trabajos publicados de prevalencia de trastornos temporomandibulares en la población chilena. Es necesario realizar mayores estudios sobre el tema para lograr generar datos más precisos que permitan desarrollar nuevas políticas de salud y crear protocolos de atención oportuna y eficiente.

A pesar de su pequeño tamaño, la ATM es funcionalmente compleja y anatómicamente delicada (17). Los trastornos intraarticulares son un problema común de la ATM (35). Puede definirse como una relación funcional anormal del disco con el cóndilo, la fosa y el tubérculo articular (13). El desplazamiento anterior del disco es una alteración intraarticular común. Puede estar acompañada de adherencias, daño al cartílago articular y/o perforación del disco (8), (45). Más del 70% de los pacientes con problemas de ATM tienen alguna forma de desplazamiento del disco (83), (84). Aquellos pacientes que tienen quejas persistentes de dolor, ruido o apertura limitada de la mandíbula pueden ser candidatos para la intervención quirúrgica (74). Muchos autores definen que el tratamiento no invasivo debe ser utilizado primeramente antes de iniciar un tratamiento quirúrgico (32), (38), (43), (63), (85). Foletti (43) indica, “siempre debe comenzarse por el menos invasivo” (43). Esto se ve respaldado por los estudios de comparación entre tratamientos quirúrgicos y no quirúrgicos demostrando resultados similares en reducción de dolor, recuperación de función y aumento de apertura (41), con la ventaja que los no quirúrgicos son más económicos, (86) no tienen riesgo (87) y no presentan malestar postquirúrgico (87). Algunos autores, sin embargo, consideran que puede resultar una pérdida de tiempo (5) considerando el curso natural de algunas patologías que pueden llevar a un aumento de dolor, función limitada o pérdida de hueso condilar (5). En esos casos una intervención

quirúrgica en una fase temprana puede mejorar considerablemente los resultados <sup>(88)</sup>. Dimitroulis et al. <sup>(42)</sup> proponen que cada tratamiento debe adaptarse al diagnóstico y no optar siempre por los procedimientos no quirúrgicos como primera línea ya que mal indicados pueden ocasionar mayor daño. Hasta ahora el autor González García <sup>(89)</sup> refiere que la artroscopía debe ser usada como primera línea en el bloqueo cerrado crónico. Radaic et. al. <sup>(90)</sup> en su comparación de dos grupos, uno tratado con férula oclusal y terapia fisiológica y otro con artroscopía, luego de 6 meses, observó que los pacientes tratados con artroscopía presentaban mejor respuesta al tratamiento en cuanto a calidad de vida, disminución del dolor y funcionalidad mandibular. Concluye que en algunos casos de alteraciones intraarticulares debe ser una opción la artroscopía si se quiere disminuir el dolor y mejorar la calidad de vida. Rigón el año 2011 <sup>(39)</sup>, concluyó que no se encontraron diferencias significativas entre el tratamiento con artroscopía y terapias conservadoras, ambos reducen el dolor después de 6 meses. Puesto que los resultados no son precisamente coincidentes, no son concluyentes, en cuanto cuál es la mejor terapia para el manejo de trastornos internos, si los conservadores o la artroscopía, pero, considerando que algunos expertos sugieren que el tratamiento que involucra manipulación del espacio intraarticular puede alterar la integridad y cambiar la anatomía normal de la articulación, causando mayor daño que efectos positivos <sup>(87)</sup>, los clínicos optan por los tratamientos no quirúrgicos.

Después de los años 90 se vio disminuido el uso de la artroscopía <sup>(5)</sup>. Thomas et. al <sup>(5)</sup> con afán de determinar la causa, realizó una encuesta a cirujanos maxilofaciales en Reino Unido. Demostrando que ellos no la realizan y presentan poco interés en esta técnica, ya que con las alternativas no quirúrgicas se obtienen resultados similares, además requiere mayor preparación por parte de los operadores. Actualmente se ha visto que los procedimientos mínimamente invasivos como artroscopía y artrocentésis (lavado articular mediante dos agujas sin visión guiada), tienen buenos resultados en trastornos internos refractarios a

tratamientos conservadores <sup>(5), (10), (20), (42), (60)</sup>. Algunos cirujanos prefieren la artrocentésis que sugiere ser menos invasiva y tener los mismos resultados que la artroscopía <sup>(5)</sup>. Otros estudios han demostrado que esto no es totalmente cierto, Machoo et.al. <sup>(91)</sup> realizaron una comparación entre los resultados de artrocentésis y artroscopía de lisis y lavado en la terapia de bloqueo cerrado crónico. A un total de 40 pacientes, de los cuales 35 fueron mujeres (87.5%) y cinco hombres (12.5%), que variaron en un rango mínimo de edad de 18 años y máximo de 60 años, con una media de 41 años. Comparada la artrocentésis y la artroscopía de lisis y lavado, esta última tuvo mejores resultados en cuanto a apertura máxima (70%), pero en cuanto al dolor fue similar en ambas técnicas quirúrgicas, esto lo atribuye a la eficacia de la artroscopía en liberar la presión negativa del disco, liberar adhesiones, reducir superficie de roce y alterar la viscosidad del fluido sinovial <sup>(92)</sup>, aunque estos resultados fueron inconsistentes con otras publicaciones <sup>(85), (93), (94)</sup>, concluyó que son necesarios más estudios con mejores diseños para poder definir cuál de las dos técnicas es mejor. Rigon <sup>(41)</sup> en un artículo publicado en la base de datos de Cochrane el año 2011 basado en 2 estudios randomizados, la artroscopía presenta mejores resultados en apertura máxima después de 12 meses en comparación con la artrocentésis y en cuanto al dolor eran iguales. La artrocentésis, es una técnica más simple que puede ser realizada bajo anestesia local y sin sedación <sup>(91)</sup>. Al compararla con la artroscopía, la artrocentésis se realiza a ciegas y con poca información diagnóstica y usualmente cuando esta última no da resultado se indica la artroscopía <sup>(20)</sup>. Ambos estudios son coincidentes, lo que sugiere que pudiese preferirse la artroscopía operativa sobre la artrocentésis en un caso de bloqueo cerrado, pero deben considerarse que los estudios seleccionados por Rigon <sup>(41)</sup> no presentaban doble sesgo, protocolos poco claros, y son sólo dos estudios, por lo tanto, son necesarios más estudios con mejor diseño, para poder determinar cuál alternativa de tratamiento es la mejor.

Morais <sup>(84)</sup> demostró que la cirugía abierta obtiene mejores resultados en la reducción del dolor que la artroscopía y eran comparables en aumento de

apertura máxima, mejoría de la función articular y presencia de ruido articular, lo que se coincide con otros estudios <sup>(95)</sup>, <sup>(96)</sup>. Según el artículo publicado en Cochrane el año 2011 <sup>(41)</sup> al comparar la artroscopía con cirugía abierta, ésta última obtuvo mejores resultados en reducción del dolor y respecto a la funcionalidad y la apertura. Aun así Morais <sup>(97)</sup> sugiere que la cirugía abierta de ATM está indicada en Pacientes que no han podido mejorar con artroscopía operativa o de lisis y lavado.

De la Sen et. al. <sup>(98)</sup>, para evaluar la controversia existente entre la artroscopía de lisis y lavado y la artroscopía quirúrgica (“¿Cuál técnica, lisis y lavado o artroscopía operativa, es más efectiva en el tratamiento de trastornos internos de ATM?”) <sup>(98)</sup>, realizó un estudio retrospectivo de 205 pacientes, el 30% se realizó artroscopía de lisis y lavado y el 70% artroscopía operativa. El 80% de los pacientes tuvo excelentes resultados, en aquellos pacientes con bloqueo cerrado crónico, la recuperación en cuanto a dolor y apertura bucal fue del 90%. El 5% de las artroscopías requirieron una artrotomía posterior. Finalmente ambas artroscopías fueron adecuadas y no se encontró diferencias significativas. Silva y et.al. <sup>(58)</sup> Demuestran que la artroscopía de lisis y lavado tiene alto éxito con baja morbilidad en alteraciones internas de ATM, la artroscopía de lisis y lavado presenta mejorías en el bloqueo cerrado, en el dolor y aumento de apertura, cuando se compara con la artroscopía operativa. Determina que la artroscopía de lisis y lavado es un procedimiento seguro en manos de un cirujano que domina la técnica, pero son necesarios más estudios con un seguimiento de más largo plazo para consolidar los estudios. González-García R. et.al. <sup>(89)</sup> en un estudio de 500 pacientes (670 Articulaciones) con trastornos internos de la ATM que se sometieron a artroscopía entre 1995 y 2004 fueron analizados retrospectivamente, de los 257 pacientes atendidos (344 articulaciones), 237 (92%) eran mujeres y 20 (8%) hombres. Un total de 23 pacientes recibieron tratamiento de lisis y lavado (artroscopía básica) para la ATM derecha y artroscopía operativa para la izquierda. El resto de los pacientes recibieron lisis y lavado o artroscopía operativa

para una o ambas ATMs. No hubo diferencia estadística en el puntaje de dolor ni en valores de apertura máxima (MIO) preoperatoria entre el grupo de ATMs tratadas con lisis y lavado y el grupo tratado con artroscopía operativa. Posterior a la cirugía en relación al dolor, se obtuvieron los siguientes datos (valores medios) pareados comparando la lisis y el lavado con la artroscopía operativa: 32.65 / 34.10, 31.5 / 29.50, 28.71 / 23.25, 19.81 / 25.43, 22.70 / 18.84 y 18.52 / 14.55 a 1, 3, 6, 9, 12 y 24 meses después de la operación, respectivamente. En relación con MIO (mm), se obtuvieron los siguientes datos pareados (valores medios) comparando lisis y lavado con artroscopía operativa: 29,86 / 27,40, 31,79 / 30,42, 34,91 / 34,55, 34,34 / 34,06, 34,92 / 35,43 y 37,40 / 37,81 a 1, 3, 6, 9, 12 y 24 meses después de la operación, respectivamente. No se observaron diferencias estadísticas entre las dos técnicas artroscópicas en relación con el dolor postoperatorio o MIO en cualquier momento durante el período de seguimiento. Aunque específica que más estudios randomizados son necesarios para evaluar la efectividad de cada técnica.

Cho et. al. <sup>(99)</sup> con el objetivo de determinar si la edad del paciente influye en los resultados de una cirugía artroscópica. En un estudio retrospectivo analizaron 103 pacientes diagnosticados con trastorno interno y enfermedad severa inflamatoria o degenerativa de la ATM, sometidos a artroscopía operatoria. Los separaron en dos grupos menores y mayores de 40 años. Hubo una mejoría significativa en reducción del dolor y aumento de apertura bucal en los dos grupos, pero la diferencia entre ellos en disminución del dolor fue mayor en el grupo de pacientes mayores de 40 años. Y en cuanto a apertura máxima no hubo diferencias significativas. Lo que se contradice con los estudios de Omar Breik et. al. <sup>(100)</sup> en el cual, los pacientes de entre 21 y 30 años tuvieron mejores tasas de recuperación. Se requieren más estudios para determinar la influencia de la edad en el tratamiento de las alteraciones internas de a ATM.

La artroscopía de la ATM se ha convertido en un procedimiento común, con una gran variedad de técnicas e instrumentos quirúrgicos <sup>(43), (71)</sup>. Las técnicas

de reposicionamiento del disco, la liberación capsular, la coagulación sinovial, la condroplastia, la discoplastia y el desbridamiento fibroso se pueden realizar con instrumentos manuales (fórceps, escalpelos, tijeras, ficheros, sondas, etc.) y / o con máquinas rotativas monopolar o bipolar, Electrocauterio y láser <sup>(29)</sup>. Aunque estas técnicas generalmente producen resultados aceptables, todavía puede haber problemas, incluyendo hemorragia, daños de superficies y daños térmicos <sup>(19), (79)</sup>. La coblación, que se introdujo en 1995, se ha utilizado ampliamente en la cirugía artroscópica ortopédica. La principal ventaja es su capacidad para desbridar los tejidos de forma muy precisa a bajas temperaturas y sin daño inadvertido a los tejidos adyacentes <sup>(74)</sup>. Sin embargo, se debe tener algunas consideraciones durante el procedimiento para disminuir las complicaciones intraoperatorias y postoperatorias <sup>(75)</sup>. Con la coblación los signos y síntomas mejoran, y la tasa de éxito es alta, en 92.84%. Pero se determina que en el estudio los resultados clínicos no dependen principalmente de la técnica de coblación, sino que depende de la técnica de sutura discal.



## CONCLUSIONES

Los trastornos de la articulación temporomandibular (ATM) son una enfermedad común y pueden ser responsables de importantes repercusiones funcionales y dolorosas. De etiología multifactorial, no hay relación simple de causa –efecto entre el factor etiológico y el trastorno.

Los trastornos requieren con cierta frecuencia de un tratamiento de tipo multidisciplinario con un enfoque biopsicosocial por lo que el profesional de salud dental a quien primero consultan los pacientes debe desempeñar un rol de director haciendo las derivaciones pertinentes en cada caso.

Para diagnóstico o tratamiento de los Trastornos Temporo Mandibulares (TTM) la Artroscopía presenta algunas ventajas frente a otras técnicas, ya que siendo mínimamente invasiva, permite hacer análisis funcional de la articulación, diagnósticos de precisión, biopsias dirigidas, reposición discal, artrotomías, liberación de cápsulas y otros tratamientos. Por su irrigación continua disminuye los riesgos de infección, disminuye los riesgos de morbilidad quirúrgica, reintegro en menor tiempo a la actividad laboral, menores costos. El método, eso sí, requiere destreza y capacitación.

Aunque aún hay controversia, un grupo importante de profesionales y expertos están de acuerdo con que es prudente comenzar el tratamiento de trastornos temporomandibulares con alternativas no invasivas o no quirúrgicas.

La literatura destaca el papel de los tratamientos conservadores (fisioterapia, fármacos, férulas, salud mental) en un primer intento. Las técnicas quirúrgicas mínimamente invasivas (artroscopía, artrocentésis) que se han desarrollado rápidamente en las últimas décadas y que han demostrado ser eficaces y fiables, especialmente en pacientes que sufren dislocación anterior del disco con o sin reducción o que presentan artropatías pueden ser utilizadas en

una segunda fase en el caso de que los tratamientos conservadores no sean satisfactorios.

Es relevante el diagnóstico inicial para decidir la técnica o tratamiento adecuado y en el caso de los procedimientos quirúrgicos, incluidos los que proporciona la Artroscopía no existe un consenso en cuanto a la elección del procedimiento específico para el tratamiento de trastornos internos articulares, por lo que son necesarios estudios en cada caso para poder determinarlo.

La artroscopía es un técnica que ha ido perfeccionándose en el tiempo, en los últimos años, los avances tecnológicos en materia de alta definición de los monitores y cámaras, así como la generalización de las tecnologías de imagen 3D, han permitido a los cirujanos optimizar la precisión de esta técnica así como reducir los riesgos gracias a la mejora en la calidad de la imagen y a la percepción de profundidad que proporciona la tecnología 3D.

Esta investigación bibliográfica ha recopilado la información existente y desarrollado una descripción general de los TTM y sus tratamientos destacándose los Artroscópicos, en cada aspecto se ha establecido los vínculos con la bibliografía existente de modo que el profesional o estudiante que requiera un mayor alcance tenga a su disposición la referencia bibliográfica correspondiente.

## BIBLIOGRAFÍA

1. Ahmad M, Shiffman E. Temporomandibular joint disorders and orofacial pain. *Dent Clin North Am*. 2016 jan; 60(1): 105-124.
2. National institud of dental and craniofasial research. [Online].; 2014 [cited 2016 sep 7. Available from: [www.nidcr.nih.gov](http://www.nidcr.nih.gov).
3. Turner J, Dworkin S. Screening for psychosocial risk factors in patients with chronic orofacial pain. *J Am Den Assoc*. 2004 ene; 135(8): 1119-1125.
4. Wolf J, Weiss A, Dym H. Technological advances in minimally invasive TMJ surgery. *Dent Clin North Am*. 2011 Jul; 55(3): 635-40.
5. Thomas S, Matthews N. Current status of temporomandibular joint Arthroscopy in the united Kingdom. *Br.J Oral Maxilofac Surg*. 2012 oct; 50(7).
6. Potier J, Maes J, Nicot R, Dumousseau T, Coelle M, Ferri J. Temporomandibular joint disc surgery. *Rev Stomatol Chir Maxillofac Chir Orale*. 2016 Feb; 117(4): 280-284.
7. Foucart J, Carpentier P, Pajoni D, Marguelles-Bonnet R. MR of 732 TMJs: anterior, rotational, partial and sideways disc displacement. *Eur J Radiol*. 1998; 28(1): 86-94.
8. Katzberg R, Tallents R. Internal deragment of the temporomandibular joint: findings i the pediatric age group. *Radiolory*. 1985; 154(10): 125-127.
9. Latarjet M. *Anatomia Humana*. 4th ed. Buenos Aires: Panamericana; 2004.
10. Estrada J, Miranda J, Campus A. Artrscopia: Comparación entre la disminucion de la sintomatología dolorosa y bloqueo articular en pacientes con TMD´s. *Odontologia Actual*. 2007 Diciembre; 5(56).
11. Miranda J, Héctor J. Comparación entre la disminución de la sintomatología. *Odontología actual*. 2007 dic; 56(5): 16-22.
12. Okeson J. *Tratamiento de oclusión y afecciones temporomandibulares*. 5th ed. madrid: Mosby.

13. Isberg A. Disfuncion de la articulacion temporomandibular. Guia practica. 5th ed.: Artes medicas Latinoamericanas.
14. Tasaki M, Wesstesson P. Clasification and prevalence of temporomandibular joint disk displacement in patients and symptom-free volunteers. Am J Orthod Dentofac Orthop. 1996; 109(5): 249-262.
15. Sahler L, Morris T, Katzberg R, Tallents R. Microangiographi of rabbit temporomandibular joint in the open and closed jaw position. J Oral Maxillofac Surg. ; 48(8): 831-834.
16. EACMD. European Academy of Craniomandibular Disorder. [Online].; 2003 [cited 2015 septiembre 23. Available from: <http://www.eacmd.org>.
17. Manns A. Sistema estomatognatico, fundamentos clinicos. 1st ed. colombia: Amolca; 2013.
18. Bazille C LF. Histologia y fisiologia de la membrana sinovial. .
19. Navarro C. Tratado de cirugia oral y maxilofacial. 2nd ed.: Aran; 2008.
20. Israel H. The use of arthroscopic surgery for treatment of temporomandibular joint disorders. J Oral Maxillofac Surg. 1999 mayo; 57(5): 579-582.
21. Companioni F, Bachá Y. Anatomía aplicada a la estomatología La Habana: ed. Ciencias medicas; 2012.
22. Bauer B, Shon Y. Medial portion of muscle temporalis and its potential involvement in facial pain. Clin. Anat. 2001; 14(1): 25-30.
23. Paparella M. Otorrinolaringologia: ciencias básicas. 3rd ed. Argentina: Panamericana Medica; 1998.
24. Dressen D, Halata Z, Strassman T. Sensory innervation of the TMJ on the mouth. Acta Anat. 1990; 139(2): 154-160.
25. McNeill C. Temporomandibular Disorders, Guidelines for Classification, Assessment, and Management. 2nd ed. Illinois: Quintessence Publishing Co; 1993.

26. E Sea. Diagnostic Criteria for Temporomandibular Disorders (DC/TMD Consortium Research applications : Recomendations of the international RDC/TMD Consortium networks and oro facial pain. J Oro Facial Pain Headache. 2014; 1(28): 6-27.
27. Sandoval I, Ibarra N, Flores G, Marinkovic K, Romo WD&F. Prevalencia de Trastornos Temporomandibulares según los CDI/TTM, en un Grupo de Adultos Mayores de Santiago, Chile. Int. J. Odontostomat. 2015 Abril; 9(1): 73-78.
28. Corsini G. Determinación de los Signos y Síntomas de los Trastornos Temporomandibulares, en Estudiantes de 13 a 18 Años de un Colegio de la Comuna de Temuco, Chile. Int. J. Morphol. 2015; 4(23): 345-352.
29. García M, Jiménez Q, Solanda L, Sáez C. Actualización terapéutica de los trastornos temporomandibulares. Revisca cubana de estomatologia. 2007 sep; 44(3).
30. International RDC-TMD Consortium. [Online]. [cited 2015 octubre 15. Available from: <http://www.rdc-tmdinternational.org/TMDAssessmentDiagnosis/DCTMD.aspx>.
31. European academi of craneomandibular disorder. [Online]. [cited 2015 setiembre 23. Available from: <http://www.eacmd.org/patient.php>.
32. AADR. European academy of craneomandibular disorders. [Online].; 2010 [cited 2015 septiembre 23. Available from: [http://www.eacmd.org/TMD\\_statement.php](http://www.eacmd.org/TMD_statement.php).
33. Schwartz L. A temporomandibular joint pain-dysfunction syndrome. J Chronic Dis. 1956; 3(3): 284-293.
34. White P. Radiologia Oral: Principios e interpretacion. 4th ed. Madrid; 202.
35. List T, Dworkin S, Wahlum , Wenneberg. TMD in children and adolescents prevalence of Pain Gender differences, and perceived treatment need. J. Orofacial Pain. 1999 sep; 13(1): 9-20.
36. Sherman , LeResche L, Huggins K, Manell L. The Relationship of Somatization and Depression to experimental pain response in women with T

- temporomandibular disorders. *Psychosomatic*. 2004; 66: 852-860.
37. Turner J, Dworkin S. Screening for psychosocial risk factors in patients with chronic orofacial pain. *J Am Den Assoc*. 2004; 135: 1119-1125.
  38. AJ S. Current thinking in temporomandibular joint management. 2009 marzo; 47(2): 91-94.
  39. McCarty Jr. W, Farrar W. Surgery for internal derangements of the temporomandibular joint. *the journal of prosthetic dentistry*. 1979 agosto; 42(2): 191-196.
  40. Boever J, Nilner M, Orthlied J, Steenks M. Recommendation for examination. Diagnosis, management of patients with temporomandibular disorders and orofacial pain by the general dental practitioner. *J Orofac Pain*. 2008 dic; 22(3): 268-78.
  41. Rigion M, Pereira L, Bortoluzzi M, Loguercio A, Ramos A, Cardoso J. Arthroscopy of temporomandibular disorders. *Cochrane libr*. 2011 May; 11(5).
  42. Dimitroulis G. The role of surgery in the management of disorders of the temporomandibular joint: a critical review of the literature part 2. *Int. J. Oral Maxillofac Surg*. 2005;(34): 231-237.
  43. Foletti J, Cheynet F, Guyot L, Chossegros C, Graillon N. TMJ arthroscopy. A review. *Rev Stomatol Chir Maxillofac Chir Orale*. 2016 Sep; 117(4): 273-279.
  44. Aguilar M. CIOF. [Online].; 2003 [cited 2015 ene 15. Available from: <http://www.ciof.com.ar/articulo-central.htm>.
  45. Jurkemik J, Gengelova P, Malachovsky I. The endoscopic treatment of the temporomandibular joint with internal disorders. 2014; 4(3): 36-42.
  46. Dolwick M, Riggs R. Diagnosis and treatment of internal derangements of the temporomandibular joint. *Dental Clinics of North America*. 1983 julio; 27(3): 561-572.
  47. Paesani D, Westesson P, Hatala M. Prevalence of temporomandibular joint internal derangement on patients with craniomandibular disorders. *Am J orthod Dentofac Orthop*. 1992; 101(53): 41-47.

48. Roberts C, Katzberg W, Tallens R. Correlation of clinical parametres to the arthrografi depiction of temporomandibular joint internal deragment. Oral Surg Oral Med Oral Pathol. 1988; 66(3): 32-36.
49. Whyte A, McNamara D, Rosenberg I, Whyte A. Magnetic resonance imaging in the evaluation of temporomandibular joint disc displacement--a review of 144 cases. Iny J Oral maxillofac Surg. 2006; 35(8): 696-703.
50. Lalue-Sanches M, Gonzaga A A, Guimaraes A, Ribeiro E. Disc Displacement with Reduction of the Temporomandibular Joint: The Real Need for Treatment. J Pain Relief. 2015; 4(5): 1-5.
51. Friction J. Temporomandibular Muscle and Joint Disorders. IASP. 2004; 4(2): 1-6.
52. Eberhard D, Bantleon H, Steger W. The efficacy of anterior repositioning splint therapy studied by magnetic resonance imaging. Eur J Orthod. 2002; 24(4): 343-352.
53. Manfredini D. Etiopathogenesis of disk displacement of the temporomandibular joint: a review of the mechanisms. Indian J Dent Res. 2009; 20(2): 212-221.
54. Lundh H, Westesson P, Koop S. Anterior reposition splint and treatment of temporomandibular joint with reciprocal clicking. Comparison eith a flat occlusal splint an an untrested control grup. Oral Surg. 1985; 3(1): 131-136.
55. de Leew R, Boering G, Stegenga B, de Bont L. Simptoms of temporomandibular joint osteoarttrois and internal deragment 30 years after non-surgical treatment. cranio. 1995; 13(2): 81-88.
56. Romo F, Diaz W, Schulz R, Torres M. Topics de odontologia integral santiago: universidad de chile ; 2011.
57. Gerry R. effects of trauma and hypermobilti on the temporomandibulajoint. Oral Surg Oral Med Oral pathol. 1982; 7(1): 876-893.
58. Silva LF. A prospective study of 138 arthroscopies of the temporomandibular Joint. Braz J Otorhinolaryngol. 2015 jul-ago; 81(4): 352-357.

59. Ohnishi M. Arthroscopy of the temporomandibular joint. *J Jpn Stomatol.* 1975; 42(7): 203-207.
60. Granizo L M. Artroscopia de la articulacion temporomandibular: Tecnica y resultados. .
61. Holmulnd A. Arthroscopy of the TMJ. *J oral Surg.* 1985; 144: 169.
62. Murakami I. Regional anatomic nomenclature and arthroscopy terminology in the hummans TMJ. *Folia Ant.* 1982; 58(3): 745.
63. Sanders B. Arthroscopic surgery of the temporomandibular joint: treatment of internal derangement with persistent closed lock. *Oral Surg Oral Med Oral Pathol.* 1986; 62(4): 361-372.
64. Mc Caín J, De la Rua H, LeBlanc W. Puncture technique and portals of entry for diagnostic and operative arthroscopy of the temporomandibular joint. *Arthroscopy.* 1991; 7(2): 221-32.
65. Wilkes C. Internal derangements of the temporomandibular joint. Pathological variations. *Arch Otolaryngol Head Neck Surg.* 1989; 115(4): 469-477.
66. Bronstein S, Merrill R. Clinical staging for TMJ internal derangement: application to arthroscopy. *J Craniomandib Disord.* 1992; 6(1): 7-16.
67. McCain J, Podrasky A, Zabiegalsky N. Arthroscopic disc repositioning and suturing: A preliminary report. *J Oral Maxillofac Surg.* 1992; 50(6): 568-579.
68. Neeil A, Umaeani M, Kotrashetti S, Shridhar B. Arthrocentesis for de treatment of internal derangement of the temporomandibular joint. *J maxillofac. Oral Surg.* 2010 sept- Dic; 4(9): 350-354.
69. Yang A, Zhang S. A newly arthroscopic disc suturing for treating stage III of temporomandibular joint internal derangement. *Departament of oral and maxillofac. Surg.* 2005; 34(1): 23.
70. Mosses J, Poker I. Temporomandibuar joint arthroscopy: The endaural approach. *int. I Oral Maxillofac Surg.* 1989; 18(6): 347-351.
71. Machona V, Levorovaa J, Foltana R, Hirjakb D, Sidebottom A. Mini-instruments for minimally invasive arthroscopy of the temporomandibular joint:



- a technical note. *Br J Oral Maxillofac Surg.* 2015; 53(7): 662-663.
72. Srouji S, Oren D, Zoabi A. Temporomandibular Joint Arthroscopy technique using a single working cannula. *Int. J. Oral Maxillofac. Surg.* 2016 jun; 45(6): 1490-1494.
73. Stringer D, Park C. Single cannula technique for operative arthroscopy using holmium Yag laser. *J.oral.Maxillofac Surg. North Am.* 2011 oct; 70(6): 49-50.
74. Chen M, Yang C, Zbang S, Cai X. Use of coblation in arthroscopic surgery of temporomandibular joint. *J Oral Maxillofac. Surg.* 2010 sep; 9(68).
75. Sanroman J, Lopéz A, Ferro M, De Sanchez A. Complications of temporomandibular joint arthroscopy using tow-portal coblation technologies: A prospective study of 475 procedures. *J. cranio.maxillofac surg.* 2016 jul; 44(3): 1221-1225.
76. García M. Artroscopia de la ATM: instrumental y tecnica básica. *dent.tribune spain.* 2010; 6(1): 6-8.
77. Francois R. Tratado de osteopatía craneal, Articulación temporomandibular: Abálisis y tratamiento Ortodóntico.: panamericana; 2005.
78. Garcia T, Muñoz M, Rodríguez F, Ferna M. Early versus late surgical arthroscopy in patients with temporomandibular dysfunction. Relationship with the presurgical splint. *J.Oral.Maxillofac. Surg.* 2013 oct; 42(10): 1371.
79. Hoffman D, Puig L. Complications of TMJ surgery. *Oral Maxillofac. Surg. Clinics North America.* 2015 Feb; 27(1): 109–124.
80. Rodriguez F, Gonzalez R, Escorial E. Complications of temporomandibular. *J. Oral. Maxillofac. surg.* 2006 dic; 64(2): 11.
81. Roberts R, Best J, Shapiro R. Trigemino-cardiac reflex during temporomandibular joint arthroscopy: Report of a case. *Journal of Oral and Maxillofacial Surgery.* 1999 July 1999; 57( 7): 854-856.
82. Sacho R, Kryshtalskyj B, Krings T. Arteriovenous fistula of the middle meningeal artery- A rare complication after arthroscopic temporomandibular joint surgery readily amenable to endovascular treatment. *J Oral Maxillofac*

- Surg. 2014 Abr; 72(5): 1258.
83. Walker R, Kalamchi S. A surgical technique for management of internal derangement of the temporomandibular joint. J Oral Maxillofac Surg. 1987; 45(5): 299.
  84. Wilkes C. Internal derangement of the temporomandibular joint. Pathological variations. Arch Otolaryngol Head neck Surg. 1989; 115(10): 469.
  85. Barking S, Weingberg S. Internal derangement of the temporomandibular joint: The role of arthroscopy surgery and arthrocentesis. J Can. Dent.Assoc. 2000 jul; 66(4): 199-203.
  86. Granizo M. Cirugia Ortognatica. 1st ed.: Ripano; 2014.
  87. Buescher J. Temporomandibular Disorders. American Family Physician. 2007 nov; 76(10): 1477-1482.
  88. Carls F, Von Hochstetter A. Diagnostic accuracy of TMJ arthroscopy in correlation to histological findings. J Craniomaxillofac Surg. 1995; 23(7): 75-80.
  89. Garcia R. Operative versus simple arthroscopic surgery for chronic closed lock of the temporomandibular joint: a clinical study of 344 arthroscopic procedures. Int.J. Oral maxillofac. surg. 2008 dic; 37(9): 790-796.
  90. Radaic P, Pastore G, Prati A, Del Santo L, Moraes M. Study of pain and quality of life after TMJ arthroscopy procedures. Int. J. Oral. Maxillofac.Surg. 2015 oct; 44(1): e247.
  91. Machoo V. comparison of arthrocentesis and arthroscopy of TMJ in the therapy of chronic closed lock. Int. J. Oral. maxillofac. surg. 2005 dic; 34(1): 180-181.
  92. Nitzan D, Mahler Y, Simkin A. Intra-articular pressure measurement in patients with suddenly developing severely limited mouth opening. J.Oral. Maxillofac.Surg. 1992; 50(10): 1028-1042.
  93. Murakami K, Hosaka H, Moriya Y. Short-term treatment outcome study for management of temporomandibular joint closed lock. A comparison of arthrocentesis to nonsurgical therapy and arthroscopic lysis and lavage. Oral

- Surg.Oral med. Oral pathol. Oral Radiol. Endod. 1995 sep; 80(3): 253-257.
94. Hobeich J, Salameh Z, Ismail E. Arthroscopy versus Arthrocentesis. A retrospective study of disc displacement manegment without rediction. Saudi.Med.J. 2007; 28(10): 1541-1544.
  95. Dolwick M, Sanders B. Internal deragement and arthrosis: surgical atlas: Mosby; 1985.
  96. Politi M, Sembronio S, Robiony M, Costa F. High condilectomy and disc repositioning compared to arthroscopic lysis and lavage, and capsular stretch for the treatment of cronic closed lock of the temporomandibular joint. Oral Surg Oral Med Oral Pathol Oral radiol endod. 2007; 103(10): 27-33.
  97. Moraissi E. arthroscopy versus arthrocentesis in the manegment of internal deragment of the temporomandibular joint: a sistematic review and Meta-analysis. I.J.Oral. maxillofac.Surg. 2015; 44(1): 104-112.
  98. De la Sen O, Millon A, Encias A, Varela E, Martin-Granizo R, Berguer A. Efectivnes oj TMJ arthroscopy for te tretment of temporomandibular disorders, comparating lysis and lavage with operative arthroscopy. J Oral Maxillofac Surg. 2011 Oct;69(10):2513-24. 2013 oct; 69(11): 2513-24.
  99. Cho j, Israel H. Does the Age of a Patient Affect the Outcome of Temporomandibular Joint Arthroscopic Surgery? J Oral Maxillofac Surg. 2016 nov; 16(3): 102-102.
  100. Breik O, Devrukhkar V, Dimitroulis G. Temporomandibular joint (TMJ) arthroscopic lysis and lavage: Outcomes and rate of progression to open surgery. J Craniomaxillofac Surg. 2016; 44(12): 1988-1995.
  101. Moraissi Al. Open versus arthroscopic surgery for the managment of internal derangement of temporomandibular joint: a metanalysis of the literature. int. J Oral Maxillofac Surg. 2015 jun; 44(6): 763-770.
  102. McCain J, Hossameldin R, Srouji S. Artroscoy discopexy is efective in Managing Temporomandibular Joint internal damage in patients with wilkes stages II and III. J Oral Maxillofac Surg. 2015 Mar; ;73(3): 391-401.
  103. McCain J. Impact anf Efficacy of TMJ artroscoy. I. J.Oral.Maxillofac. Surg.

- 2015 oct; 44(1): e10-e11.
104. Pow E, Leung K, McMillan A. Prevalence of symptoms associated with temporomandibular disorders in Hong Kong Chinese. *J Orofac pain.* 2001; 15(3): 228-234.
  105. Korff V, Dworkin S, LeReserche L, Kruger A. An epidemiologic comparison of pain complaints. *Pain.* 1988; 32(2): 273-281.
  106. Ferreira P, Conti P, Conti J, Salvador M. A cross sectional study of prevalence and etiology of signs and symptoms of temporomandibular disorders in high school and university student. *J. Oralfac Pain.* 1996;10(3).254-264. *J. Oralfac Pain.* 1996 jun; 10(3): 254-264.
  107. Frederich K, Wise J, Zeitler D. Prospective comparison of arthroscopy and arthrocentesis for temporomandibular joint disorders. *J.Oral Maxillofac. Surg.* 1995 jul; 54(7): 816-820.
  108. Munk P, Helms C. Coronoid process hyperplasia: CT Studies. *Radiology.* 1989; 171(7): 783-784.
  109. Sener S, Akgünlü F. Correlation of different MRI characteristics of anterior disc displacement with reduction and without reduction. *J Contemp Dent Pract.* 2005; 6(1): 23-36.
  - 110.
  111. Reston J, Turkelson C. Metaanalysis of surgical treatment for temporomandibular articulars disorders. *J Oral Maxillofac Surg.* 3003; 61(4): 3-10.
  112. Quinn P. *Cirugía de la articulación temporomandibular filadelfia: Morby; 1998.*