



UNIVERSIDAD
Finis Terrae

UNIVERSIDAD FINIS TERRAE
FACULTAD DE ODONTOLOGÍA
ESCUELA DE ODONTOLOGIA

**EVALUACIÓN HISTOQUÍMICA DE LOS PROTEOGLICANOS
INTRATUBULARES DE LA DENTINA TRANSPARENTE
RADICULAR**

VALENTINA FULLOLA ARRIAGADA
MACARENA GONZÁLEZ CANTERGIANI

Tesis presentada a la Facultad de Odontología de la Universidad Finis Terrae,
para optar al Título de Cirujano Dentista

Profesor Guía: Alejandro Oyarzún Droguett

Santiago, Chile

2018

Agradecimientos

Nos gustaría comenzar agradeciendo a nuestro profesor guía; Dr. Alejandro Oyarzún, muchas gracias por apoyarnos y acompañarnos en este camino, por dedicarnos tiempo y paciencia.

Queremos agradecer principalmente a nuestra familia y amigos, a ellos va dedicado este trabajo, gracias por su apoyo constante año a año dándonos la motivación suficiente para lograr terminar este proceso. Principalmente dar las gracias a nuestros padres que han estado en cada momento a lo largo de la carrera y han confiado en nosotras. A nuestros hermanos, que han sido parte de este largo camino, por el apoyo incondicional.

Gracias a los que forman parte de nuestras vidas en este proceso final, cada uno forma parte de nuestro crecimiento personal y formación como profesional.

Índice

RESUMEN.....	4-6
INTRODUCCIÓN.....	7-8
MARCO TEÓRICO.....	9-13
HIPOTESIS Y OBJETIVOS.....	14
MATERIAL Y MÉTODO.....	15-17
RESULTADOS.....	18-29
DISCUSIÓN.....	30-34
CONCLUSIÓN.....	35
BIBLIOGRAFÍA.....	36-38

Resumen

La dentina es un tejido mineralizado, compuesta por proteínas colágenas, no colágenas y complejos proteoglicanos - glicosaminoglicanos (PGs-GAGs). Ésta se modifica bioquímica y estructuralmente durante el ciclo de vida de una pieza dentaria. Una de las modificaciones más importantes es la transparentación de la matriz dentinaria inducida por la obliteración o esclerosis de los túbulos dentinarios.

El propósito de este trabajo de investigación, es determinar la alteración de los complejos PGs-GAGs intratubulares en la dentina transparente radicular. Para tal efecto, se utilizarán piezas dentarias sanas libres de caries, extraídas por mal pronóstico periodontal o protésico (N=10) y 5 premolares extraídos por indicación protésica de pacientes entre 15 a 18 años con formación radicular completa. Se realizarán cortes transversales mineralizados de 1 mm de espesor desde el borde incisal o superficie oclusal hasta el ápice anatómico. Los cortes se acondicionarán con ácido ortofosfórico al 37% durante 30 segundos, para posteriormente ser incubados en una solución de Alcian Blue 8gx al 1%, en ácido acético 0,1% durante 12 hrs a temperatura ambiente.

Los cortes serán observados mediante microscopia estereoscópica por epiiluminación y las imágenes se almacenarán como archivo JPEG. Se observó, que independientemente de la edad de los individuos, la dentina radicular se transparenta progresivamente desde el límite amelocementario hasta el ápice anatómico de las piezas dentarias estudiadas. La tinción histoquímica demostró una reactividad positiva en las zonas de dentina opaca y una reactividad negativa en las zonas de dentina transparente.

Se concluye que la transparentación dentinaria se relaciona con una modificación o pérdida de los proteoglicanos intratubulares. Al igual que en otros sistemas biológicos, los PGs de la matriz intratubular actuarían como inhibidores de la mineralización biológica.

Abstract

Dentin is a mineralized tissue, composed by collagen proteins, non-collagen and complex proteoglycans - glycosaminoglycans (PGs-GAGs). It changes biochemically and structurally during the life cycle of a dental piece. One of the most important modifications is the transparency of the dentin matrix induced by the obliteration or sclerosis of the dentinal tubules.

The purpose of this research work is to determine the alteration of intratubular complex PGs-GAGs in the transparency of the root dentine. For this purpose, healthy teeth free of cavities, extracted by poor periodontal or prosthetic prognosis (N = 10) and 5 premolars extracted by prosthetic indication of patients between 15 and 18 years old with complete root formation will be used. Mineralized cross sections of 1 mm thickness will be made from the incisal edge or occlusal surface to the anatomical apex. The cuts will be conditioned with 37% orthophosphoric acid for 30 seconds, to be subsequently incubated in a solution of Alcian Blue 8gx 1%, in 0.1% acetic acid for 12 hours at room temperature.

The slices will be observed by stereoscopic microscopy by epilumination and the images will be stored as a JPEG file. It was observed that, regardless of the age of the individuals, the root dentine progressively becomes transparent from the amelocementary limit to the anatomical apex of the studied dental pieces. Histochemical staining showed positive reactivity in the areas of opaque dentine and a negative reactivity in the areas of transparent dentine.

It is concluded that the transparency of the dentin is related to a modification or loss of intratubular proteoglycans. Likewise, in other biological systems, the PGs of the intratubular matrix would act as inhibitors of biological mineralization.

Introducción

La dentina es un tejido mineralizado, que ocupa gran parte de la estructura dental. A diferencia del esmalte, es un tejido vital y dinámico, lo que le permite modificar su microestructura y composición como respuesta a procesos fisiológicos (edad, atricción), o patológicos, tales como la erosión, la abrasión, la abfracción o la caries. Morfológicamente está compuesta por túbulos dentinarios, los que delimitan la matriz intertubular ⁽¹⁾.

La dentina se modifica estructuralmente durante el envejecimiento lo que involucra una transparentación de las matrices mineralizadas. La transparencia se debe a la esclerosis tubular. Que se produce por una obliteración luminal por material calcificado, lo que le otorga a la dentina una apariencia de vítrea cuando se observa en los distintos tercios de la raíz dentaria. La dentina que ha sufrido este cambio se conoce como "dentina transparente". ⁽²⁾

La matriz dentinaria está compuesta por proteínas colágenas, no colágenas y complejos PGs-GAGs. ⁽³⁾ Los proteoglicanos (PGs) son un grupo de macromoléculas presentes en la superficie celular y en la matriz extracelular, que están compuestos por un núcleo proteico, al cual se le unen covalentemente una o más cadenas de glicosaminoglicanos (GAGs) que son polímeros lineales. ⁽⁴⁾ Los PGs regulan la adhesión celular, el crecimiento celular y la formación de la matriz de tejido conectivo. Tanto los GAGs como los PGs, han sido identificados en pre dentina y dentina. Los PGs ricos en leucina (decorina, biglican y lumican) han sido detectados en pre dentina. Además en dentina encontramos decorina en el interior de los túbulos dentinarios. ⁽⁵⁾

Estudios morfológicos cuantitativos previos determinaron que la dentina de dientes senescentes presentaban una menor afinidad tintorial por colorantes policatiónicos, sugiriéndose la pérdida de GAGs – PGs de la matriz mineralizada. Sin embargo, las metodologías empleadas no relacionaron la pérdida de afinidad tintorial con la transparencia dentinaria inducida por el envejecimiento. ⁽⁶⁾

Considerando lo anterior, sería importante estudiar el comportamiento de los complejos GAGs-PGs intratubulares durante el ciclo de vida de la pieza dentaria para explicar fenómenos asociados a problemáticas relacionadas con terapéutica endodóntica y rehabilitadora, entre otras.

Marco Teórico

La dentina es el tejido mineralizado que constituye la mayor parte de la estructura dental y sus propiedades son determinantes en casi todos los procedimientos de Odontología Restauradora. Es importante conocer las propiedades mecánicas de la dentina para entender la fisiología de la masticación y cómo, estas influyen sobre la terapéutica y el pronóstico de innumerables procedimientos odontológicos que involucran a este tejido mineralizado. ⁽⁷⁾

La dentina está compuesta en un 70% por una fase mineral, 20% por una matriz orgánica y cerca de un 10% por agua. Por volumen, la fase mineral aporta aproximadamente un 50%, la matriz orgánica un 30% y la fase acuosa un 20% ⁽⁸⁾. Morfológicamente la dentina está compuesta por túbulos dentinarios, los que delimitan la matriz intertubular. En el interior de los túbulos dentinarios se pueden observar áreas hipermineralizadas que van disminuyendo el diámetro tubular (dentina intratubular) ⁽²⁾.

Los túbulos dentinarios atraviesan toda la dentina y miden aproximadamente de 1–3 μm y pueden curvarse continuamente desde la pulpa hasta el límite amelodentinario. Estos se relacionan directamente con la permeabilidad del tejido. ⁽⁹⁾ De gran importancia es la densidad y el diámetro tubular; la densidad disminuye al aumentar la profundidad desde el límite amelocementario hasta el/los ápices ⁽¹⁰⁾.

Dentro de la matriz orgánica dentinaria podemos encontrar, proteínas colágenas (principalmente colágeno tipo I) y proteínas no colágenas. Una categoría de las proteínas no colágenas se denomina familia SIBLING (Small Integrin-Binding Ligand, N-linked Glycoprotein), que incluye osteopontina, sialoproteína ósea, proteína de matriz de dentina-1, dentina sialofosfoproteína y fosfoglicoproteína de matriz extracelular. Otro grupo de macromoléculas polianiónicas no colágenas presentes en la matriz de dentina son los proteoglicanos (PGs) ⁽¹¹⁾.

Las proteínas colágenas son el principal constituyente orgánico de la dentina, con aproximadamente un 90% del total de la matriz dentinaria. El colágeno tipo I es la especie molecular que se observa predominantemente en la dentina. La presencia de colágeno tipo III es más controversial. Parece estar ausente en dentina y predentina normal, pero se hace presente en algunas condiciones patológicas, como Dentinogénesis Imperfecta ⁽⁹⁾. Colágeno tipo V ha sido identificado en cultivos odontoblásticos y en gérmenes dentarios conformando un 3% del colágeno sintetizado y secretado por el odontoblasto ⁽¹¹⁾.

El ensamblaje de estas fibras colágenas está dado por un complejo de fibrillas de 70-90 nm de diámetro, conectadas a su vez, por fibrillas más pequeñas del orden de los 20-40 nm de diámetro. Esta compleja organización molecular involucra a otras proteínas no colágenas, tales como los proteoglicanos dentinarios, que cumplen un importante rol en la estabilización de la trama fibrilar colágena ⁽¹²⁾.

Los proteoglicanos (PGs) son un grupo de macromoléculas presentes en la superficie celular y en la matriz extracelular, que están compuestos por un núcleo proteico, al cual se le unen covalentemente una o más cadenas de glicosaminoglicanos (GAGs). Los GAGs son polímeros lineales de unidades disacáridas repetidas, compuestos principalmente por un ácido urónico y una hexosamina, y son los principales hidratos de carbono que componen los PGs. Estas cadenas de GAGs unidas a un núcleo proteico, son importantes en la determinación de las características funcionales que presentan los diferentes PGs ⁽⁴⁾.

Los PGs regulan la adhesión celular, el crecimiento celular y la formación de la matriz de tejido conectivo. Por otra parte, pueden regular el paso y difusión de macromoléculas a través del tejido conectivo. Debido a los grupos carboxilos y sulfatos presentes en las cadenas de GAGs, los PGs son moléculas altamente

polianiónicas, acídicas e hidrofílicas, lo que les permite atraer agua y materiales catiónicos a los tejidos. Tanto los GAGs como los PGs, han sido identificados en predentina y dentina. Los PGs ricos en leucina (decorina, biglican y lumican) han sido detectados en predentina. Además, en dentina encontramos decorina en el interior de los túbulos dentinarios ⁽⁵⁾.

Topográficamente, la dentina de la zona externa se conoce como dentina del manto y se relaciona con el límite amelodentinario y cementodentinario. La dentina circumpulpar, constituye el mayor volumen de la dentina mineralizada relacionándose con la pulpa dental a través de la predentina. Histogenéticamente, la dentina se divide en dentinas primaria, secundaria y terciaria. La dentina primaria se sintetiza tempranamente durante la dentinogénesis, en forma centrípeta a partir del límite amelocementario y límite amelodentinario. La dentina secundaria se sintetiza a continuación de la primaria durante todo el ciclo de vida de la pieza dentaria y es la responsable de la disminución del lumen de la cámara pulpar y conductos radiculares. La dentina terciaria en sus modalidades reaccional y reparativa, se sintetiza como respuesta a estímulos patológicos como caries dental. ⁽¹³⁾

Con el envejecimiento la dentina normal se modifica bioquímica y morfológicamente, y se transparenta. La transparencia se debe a la esclerosis dentinaria, que se produce por una obliteración de los lúmenes tubulares por material calcificado, que da lugar a una apariencia vítrea a la dentina opaca cuando se observa por transiluminación y epiiluminación. La dentina que ha sufrido este cambio se conoce como "dentina transparente" ⁽²⁾.

La esclerosis tubular o la formación de dentina transparente, es un fenómeno fisiológico que se inicia en la tercera década de la vida, en la región apical de la raíz y avanza coronalmente con la edad. Las evaluaciones histológicas han demostrado que la esclerosis comienza en la raíz y progresa hasta la corona. Dentro de la raíz, la esclerosis se inicia en el límite cemento dentina y progresa

hacia la pulpa. Además, los cambios comienzan en los aspectos mesial y distal de la raíz y luego se diseminan a las regiones lingual y bucal. Estas variaciones regionales podrían deberse a la menor densidad de túbulos en las paredes distal y mesial. ⁽¹⁴⁾

La disminución del diámetro del lumen que acompaña al envejecimiento reduce la profundidad de la penetración bacteriana dentro de los túbulos. Es por esto que la infección en los túbulos dentinarios es menos extensa en pacientes mayores con infecciones pulpares. Sin embargo, las fracturas radiculares verticales son significativamente más prevalentes en pacientes mayores, es por esto que la rehabilitación de dientes tiene un peor pronóstico que dientes más jóvenes. De hecho, en los dientes que requieren tratamiento del conducto radicular con postes, es más probable que se produzca una fractura de raíz vertical en los dientes de pacientes mayores (más de 60 años). ⁽¹⁵⁾

Con el objeto de estudiar la afinidad tintorial de colorantes policatiónicos sobre la matriz dentinaria en distintas etapas del ciclo de vida de la dentición humana, se realizó un ensayo histoquímico con Azure A en dentinas de diferentes grupos etarios. Se observó que en grupos etarios más jóvenes (5 a 19 años) en comparación con los grupos etarios de mediana edad o tercera edad (30 a 79 años) la reacción histoquímica fue más intensa. Los autores sugieren que el decrecimiento de la tinción en las dentinas más viejas se debe a la pérdida de los sitios aniónicos presentes en los GAGs dentinarios. Este estudio fue realizado en cortes de dientes desmineralizados y la pérdida de la tinción de la dentina no fue relacionada con la transparencia coronal o radicular. ⁽¹⁶⁾

El envejecimiento de los tejidos dentarios mineralizados es un tema de interés para la mayor parte de las especialidades odontológicas. El diente sufre ciertos cambios con la edad, incluido el desgaste del esmalte, la formación de dentina transparente o esclerótica, una disminución en el número de odontoblastos y un aumento en el grosor de la dentina. Los cambios en la microestructura de la

dentina producen variaciones en sus propiedades mecánicas, que son importantes para la valoración de tratamientos restauradores y /o rehabilitadores. ⁽¹⁷⁾

Estudiar la matriz extracelular dentinaria durante el proceso de transparentación dentinaria podría aportar al conocimiento general del proceso de biomineralización y en particular al rol de estas macromoléculas durante la dentinogénesis y sus implicancias clínicas específicas. Lo anterior nos lleva a formular la pregunta de investigación: ¿cuál es el comportamiento de los PGs-GAGs en las aéreas de dentina transparente radicular?

Hipótesis

Los PGs-GAGs de la dentina intratubular disminuyen en las zonas de dentina transparente radicular.

Objetivos

1. Objetivo General:

Determinar la disminución de los proteoglicanos intratubulares en la dentina transparente de la raíz dentaria.

2. Objetivos Específicos:

1. Analizar la distribución de PGs-GAGs en la dentina opaca y dentina transparente radicular
2. Observar la distribución de PGs-GAGs en los tercios cervical, medio y apical de la raíz dentaria.

Material y Método

Diseño

Se utilizó un diseño de estudio experimental descriptivo *ex vivo*.

Muestra

La muestra está constituida por 15 piezas dentarias, de distintos pacientes, libres de caries. Diez especímenes fueron extraídos por mal pronóstico periodontal/rehabilitador en pacientes de 50 años de edad y cinco especímenes fueron obtenidos de pacientes de 15 años por indicación de ortodoncia con formación radicular completa.

- **Criterios de elegibilidad:**

- Criterios de inclusión:

Se incluyeron todas las piezas dentarias que no presenten caries entre 15 y 50 años de edad.

- Criterios de exclusión:

Se excluyeron a todas las piezas dentarias que presenten caries dental y lesiones cervicales no cariosas.

- **Variables:**

- Variable dependiente: **Proteoglicanos intratubulares.**

Definición conceptual: Los proteoglicanos (PGs) son un grupo de macromoléculas presentes en la superficie celular y en la matriz extracelular, que están compuestos por un núcleo proteico, al cual se le unen covalentemente una o más cadenas de glicosaminoglicanos (GAGs).

Definición operacional: Histoquímica de proteoglicanos y análisis microscópico.

- Variable independiente: **Dentina transparente.**

Definición conceptual: Tejido dentinario hipermineralizado por obliteración de los lúmenes de los túbulos dentinarios.

Definición operacional: Mediante microscopía estereoscópica por epiluminación y luz polarizada por transiluminación

Recolección de Datos

Los especímenes se obtuvieron en la Clínica de Cirugía de la asignatura de Medicina Estomatológica y Clínica del Dolor (MED) de la Facultad de Odontología de la Universidad Finis Terrae, con el consentimiento informado de cada paciente entregado para cualquier procedimiento médico-quirúrgico (Convenio Prestación de Servicios Odontológicos/Anexo Séptimo). Para esta investigación no se utilizó información personal ni datos personales del paciente. Todos los procedimientos post extracción del diente, para realizar la evaluación histoquímica de la estructura dental, se realizaron en el Laboratorio Clínico de Ciencias Básicas de la Facultad de Odontología de la Universidad Finis Terrae.

Cada espécimen se fijó en una solución de formaldehído al 10% durante 24 horas. Transcurrido este tiempo se realizó el siguiente procedimiento:

Los especímenes se incluyeron en metilmetacrilato y se realizaron cortes transversales de 1 mm desde incisal a apical. Los cortes se realizaron en una máquina cortadora de tejidos mineralizados (Isomet 1000, Buehler USA) bajo refrigeración constante. Todos los cortes de todos los especímenes se acondicionaron con ácido ortofosfórico al 37% durante 30 segundos, se lavaron profusamente con agua destilada y se tiñeron con una solución de Alcian Blue al 0,5%, en ácido acético 0,1%, durante 12 horas a temperatura ambiente.

Las superficies de corte teñidas fueron observadas con un microscopio estéreo Nikon SMZ-800 mediante epiiluminación y mediante luz polarizada por transiluminación. Las zonas de interés fueron fotografiadas con una cámara digital Nikon DS-Fi1. Las imágenes fueron guardadas como archivos JPEG. Como control, se utilizó la dentina opaca de la corona dentaria de cada espécimen

Los datos obtenidos mediante microscopia estereoscópica, son presentados como microfotografías digitales sobre las cuales se realizó un diagnóstico histomorfológico.

Resultados

Análisis Macroscópico

A la inspección visual se observó que todos los especímenes de la muestra presentaban las raíces dentarias de una coloración amarillenta con intensidades variables que disminuía progresivamente a medida que se asciende hacia el tercio apical.

Una observación destacable es que, al observar los especímenes embebidos en agua por epiluminación sobre un fondo negro, los tercios apicales de las raíces dentarias de todos los especímenes de la muestra, presentaban pérdida de la coloración amarillenta (Figura 1).

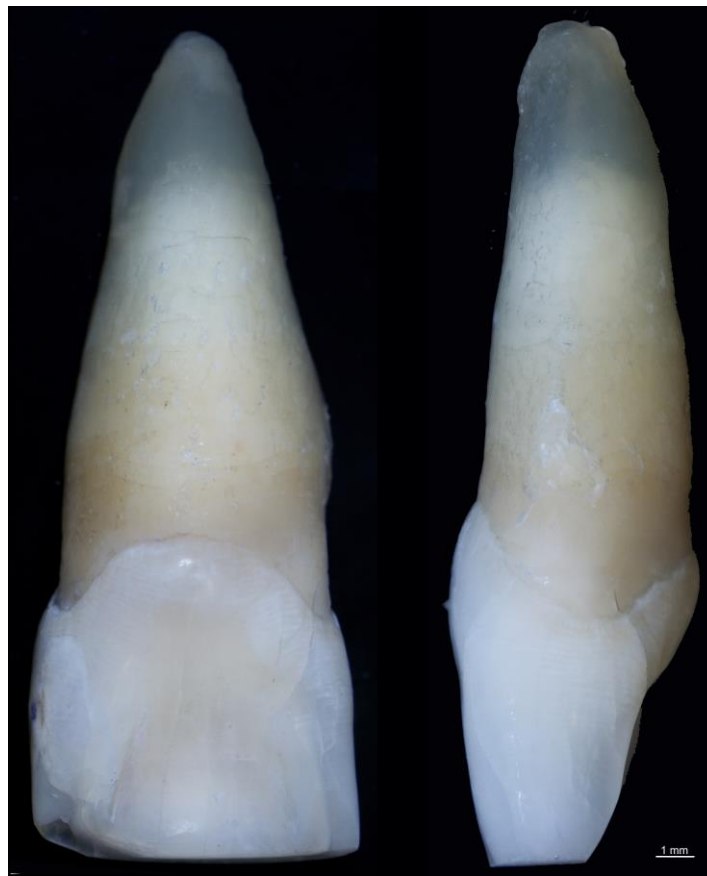

Figura 1. Incisivo Central Superior

Análisis microscópico

La observación microscópica de los cortes transversales, mediante epiluminación sobre fondo negro, permitió detectar nítidamente que la mayor parte de la dentina circumpulpar de la corona dentaria se observa de un color blanco-opaco (Figura 2- 2a)

La dentina del manto adyacente al límite amelodentinario se detectó de color negro.

En los cortes transversales de 1 mm apical al límite amelocementario se detectó la pérdida del color blanco-opaco en la dentina circumpulpar y un aumento progresivo de la coloración negra desde el cemento radicular hacia la predentina radicular. En los últimos milímetros del tercio apical, la dentina circumpulpar pierde completamente la opacidad conferida por el color blanco, descrito previamente (Figura 2- 2m/2n).

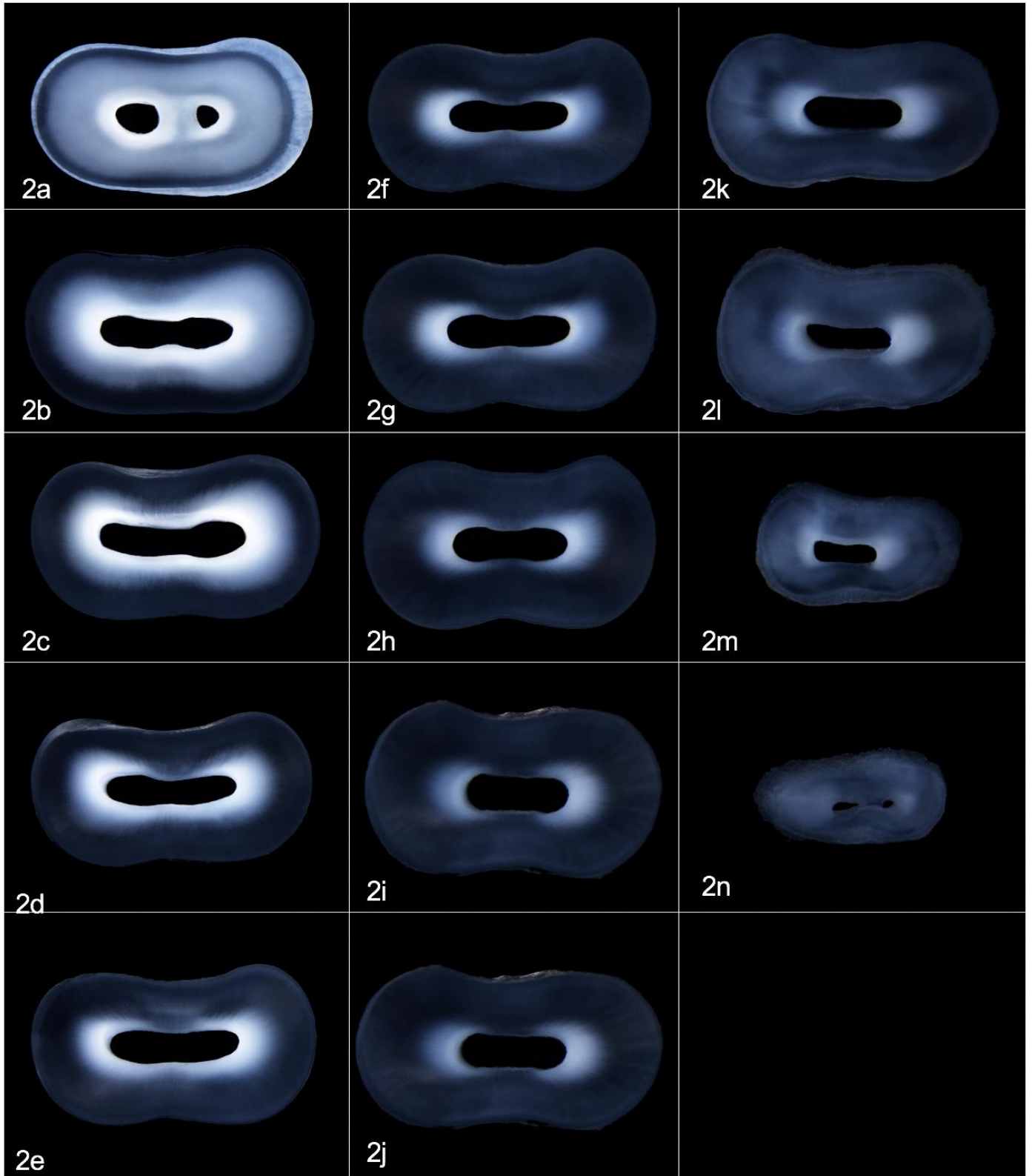


Figura 2

Leyenda de Figuras

Figura 2: Se observan cortes transversales de 1 mm de grosor, a partir del límite amelocementario LAC (Figura 2a) hasta el milímetro final de la raíz (Figura 2n)

Obsérvese, la dentina periférica de color negro, produciéndose un aumento progresivo de esta coloración desde el cemento radicular hacia el conducto radicular. Además, se puede observar que la dentina circumpulpar de la corona dentaria presenta un color blanco-opaco.

Detección histoquímica de los Proteoglicanos – Glicosaminoglicanos.

Se observó en los cortes transversales de los especímenes utilizados que la reacción histoquímica se detectó como áreas de color azul-turquesa distribuidas en la dentina circumpulpar, recorriendo el trayecto de los túbulos dentinarios desde la predentina hacia el límite amelodentinario o amelocementario.

Se observó una reactividad positiva en todas las zonas de dentina circumpulpar blanco-opaco. Las zonas de dentina circumpulpar de color negro, fueron no reactivas a la reacción histoquímica.

A medida que los cortes ascendían a apical, desde el LAC, la tinción fue disminuyendo progresivamente desde la periferia de la raíz hacia las paredes del conducto radicular. Es así como, en los milímetros más apicales de la raíz la tinción histoquímica solo fue evidenciada en la predentina y en zonas adyacentes al conducto radicular (Figura 3-4-5-6).

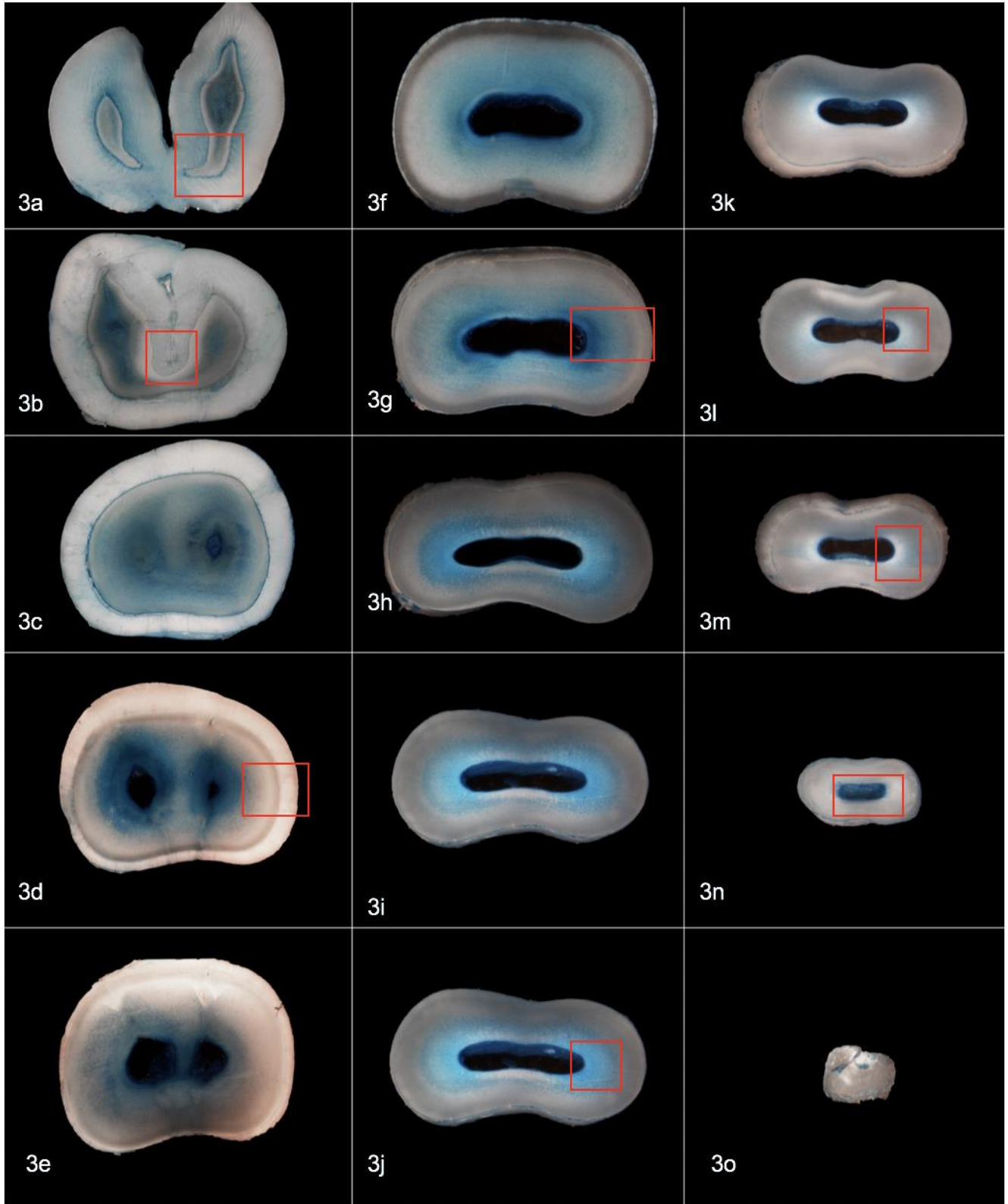


Figura 3

Leyenda de Figuras

Figura 3: Se observan cortes transversales de 1 mm de grosor a partir de la superficie oclusal de un premolar (Figura 3a) hasta el milímetro final de la raíz (Figura 3o). Tinción con Alcian Blue.

Obsérvese, que la reacción histoquímica se detecta como áreas de color azul-turquesa distribuidas en la dentina circumpulpar. Se observó una reactividad positiva en todas las zonas de dentina circumpulpar blanco-opaco. Las zonas de color blanco-amarillento no fueron reactivas a la tinción.

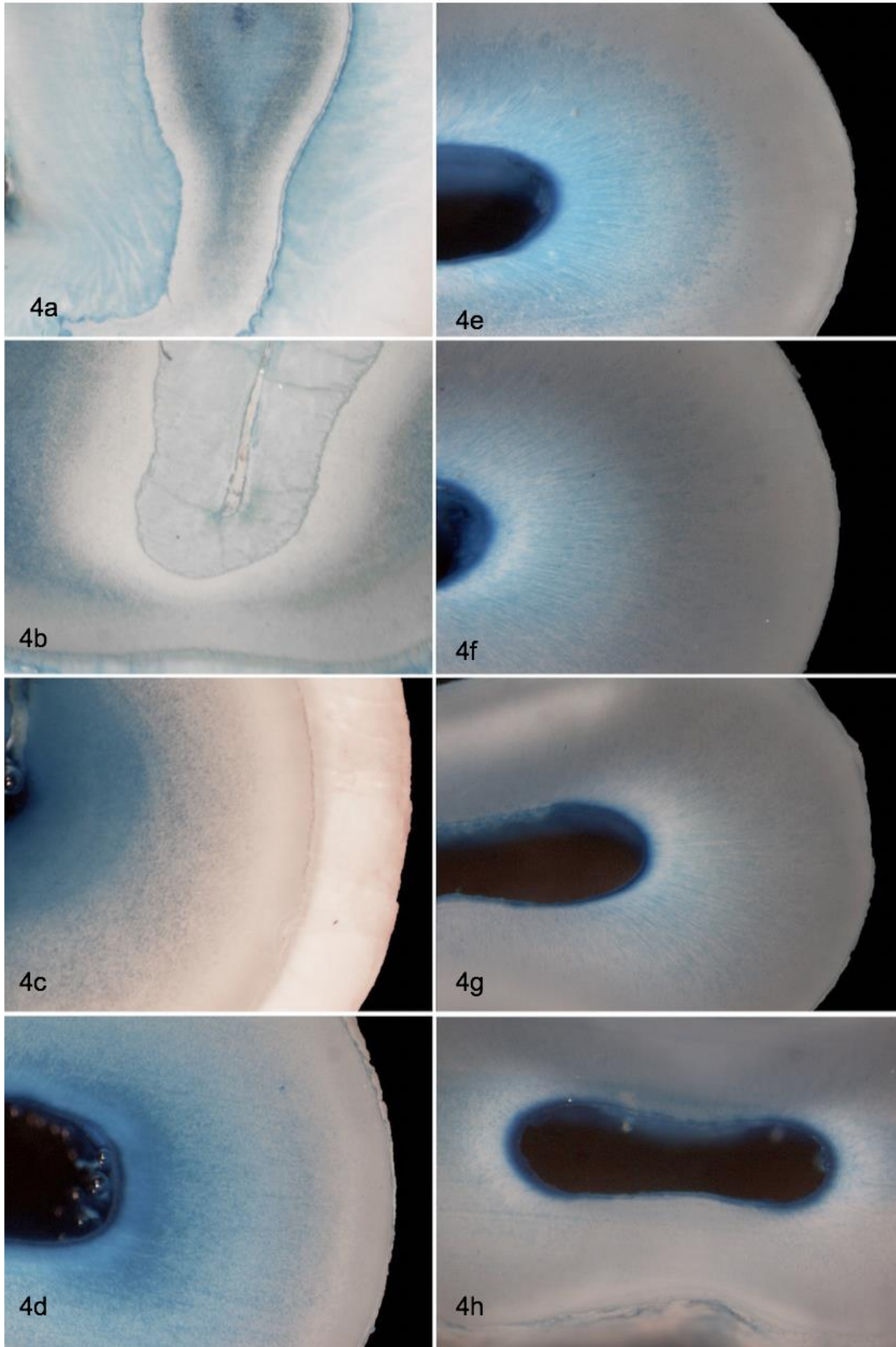


Figura 4

Leyenda de Figuras

Figura 4: Se observan cortes transversales de 1 mm de grosor a partir del LAC (Limite Amelocementario) con tinción de Alcian Blue con un mayor aumento de la Figura 3.

(Figura 4a) hasta el milímetro final de la raíz (Figura 4o) en Premolar Superior Derecho.

La Figura 4a corresponde al recuadro mostrado en la Figura 3a,

La Figura 4b corresponde al recuadro mostrado en la Figura 3b.

La Figura 4c corresponde al recuadro mostrado en la Figura 3d.

La Figura 4d corresponde al recuadro mostrado en la Figura 3g.

La Figura 4e corresponde al recuadro mostrado en la Figura 3j.

La Figura 4f corresponde al recuadro mostrado en la Figura 3l.

La Figura 4g corresponde al recuadro mostrado en la Figura 3m.

La Figura 4h corresponde al recuadro mostrado en la Figura 3n.

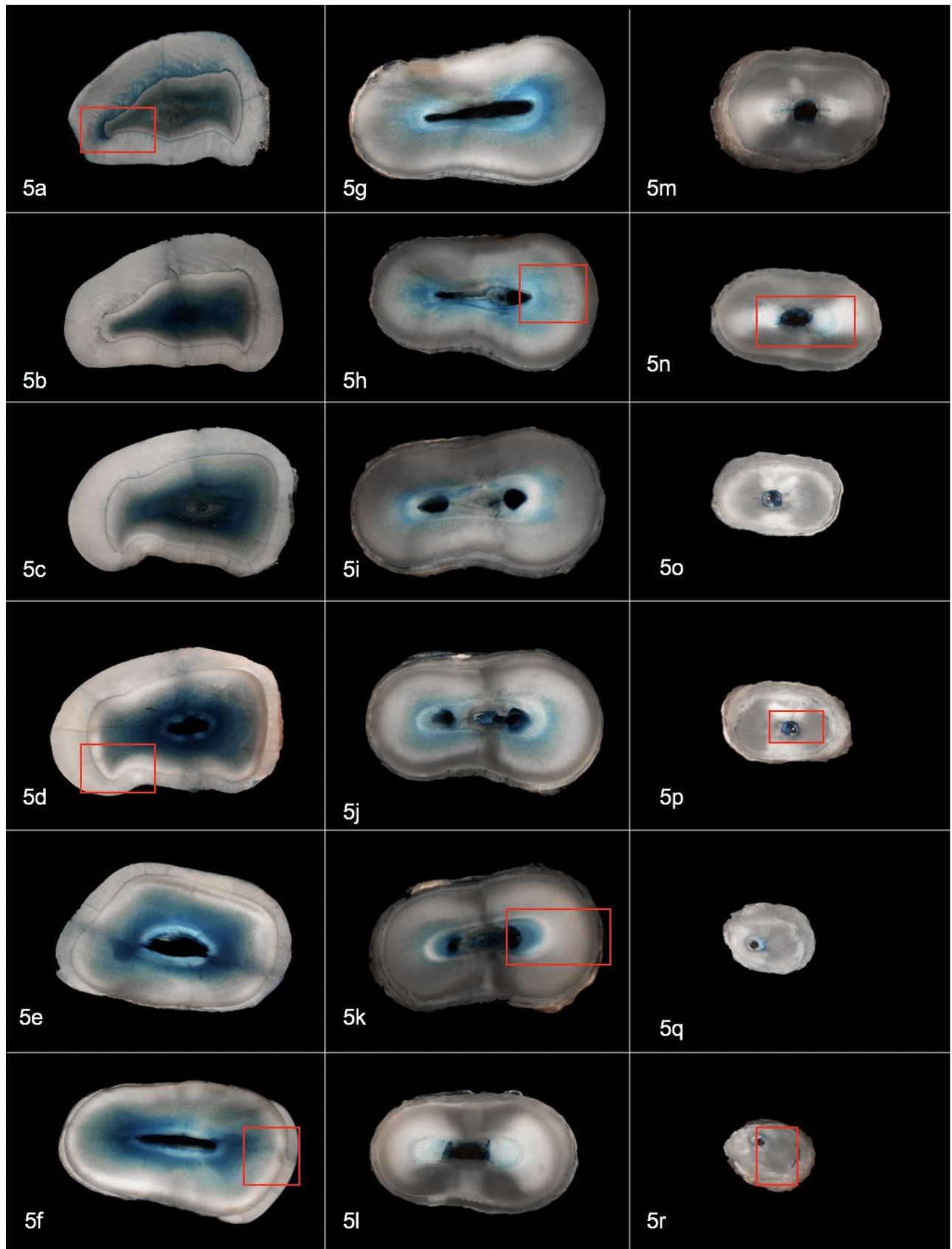


Figura 5

Leyenda de Figuras

Figura 5: Se observan cortes transversales de 1 mm de grosor a partir borde incisal (Figura 5a) hasta el milímetro final de la raíz (Figura 5o) de un Incisivo Lateral Superior Derecho.

Obsérvese, la reacción histoquímica que se produce como áreas azul-turquesa distribuidas en la dentina circumpulpar. Se observó una reactividad positiva en todas las zonas de dentina circumpulpar blanco-opaco.

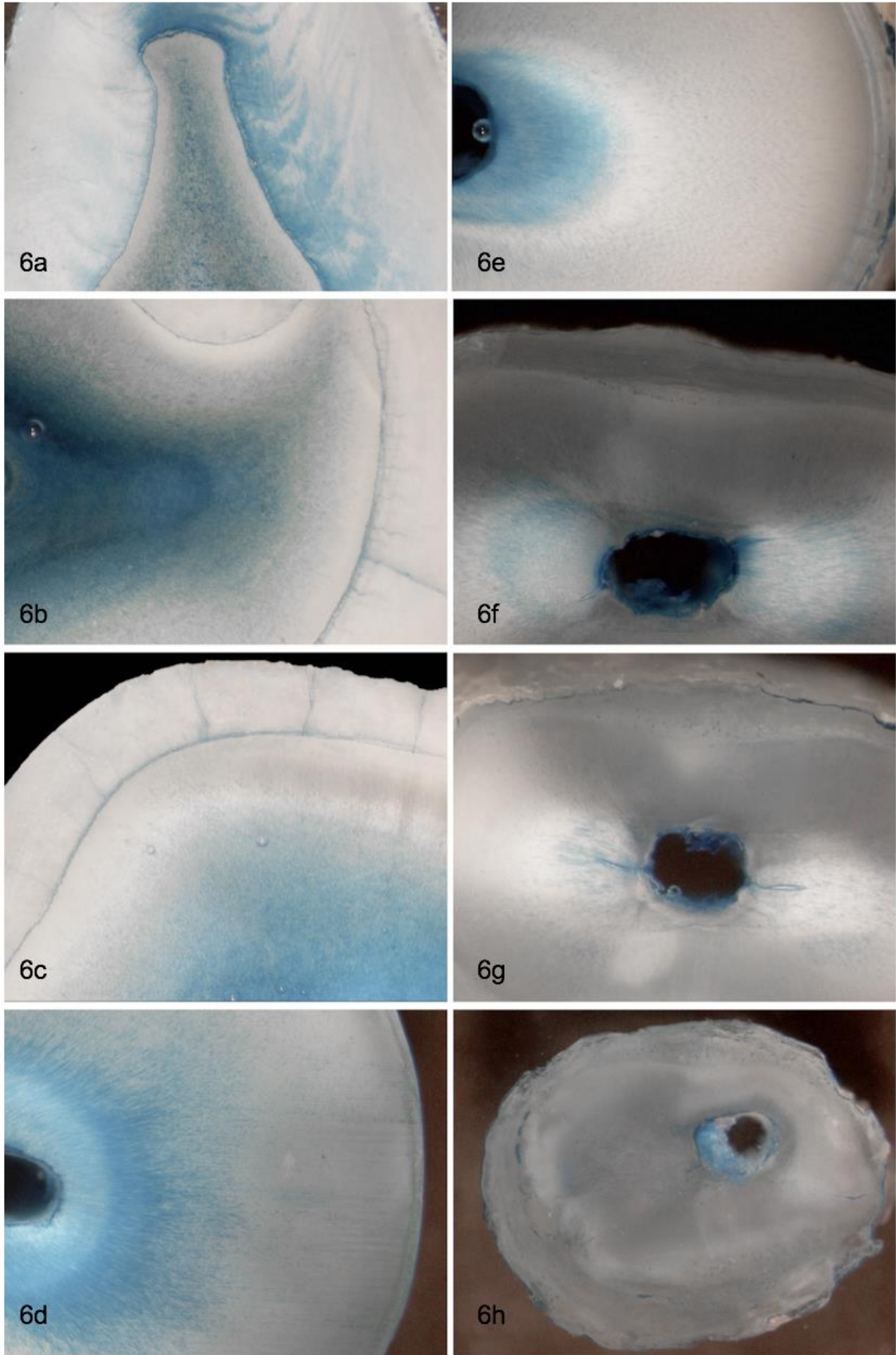


Figura 6

Leyenda de Figuras

Figura 6: Se observan Cortes Transversales de 1 mm de grosor a partir del LAC (Limite Amelocementario) con tinción de Alcian Blue con un mayor aumento de la Figura 5.

(Figura 6a) hasta el milímetro final de la raíz (Figura 4h) en Premolar Superior Derecho.

La Figura 6a corresponde al recuadro mostrado en la Figura 5a.

La Figura 6b corresponde al recuadro mostrado en la Figura 5d.

La Figura 6c corresponde al recuadro mostrado en la Figura 5f.

La Figura 6d corresponde al recuadro mostrado en la Figura 5h.

La Figura 6e corresponde al recuadro mostrado en la Figura 5k.

La Figura 6f corresponde al recuadro mostrado en la Figura 5n.

La Figura 6g corresponde al recuadro mostrado en la Figura 5p.

La Figura 6h corresponde al recuadro mostrado en la Figura 5r.

Discusión

En la presente investigación, utilizamos métodos histoquímicos para analizar el contenido de GAGs y PGs de la dentina transparente radicular humana. Con nuestras observaciones, intentamos contribuir al conocimiento de la función de estas macromoléculas extracelulares en la dentina normal y durante el proceso de transparentación.

El estudio de la dentina transparente se ha realizado clásicamente en cortes de dientes mineralizados y observados con microscopías de epiiluminación, transiluminación y luz polarizada. Con éstas técnicas la matriz dentinaria transparente se observó como áreas de aspecto vítreo, translúcido, brillante y que exhiben una birrefringencia negativa^(18,19)

En el presente estudio, el que empleó cortes transversales de dientes mineralizados de 1 mm de grosor, embebidos en agua y analizados a través de microscopía de epiluminación, sobre un fondo negro, logramos obtener imágenes de las zonas transparentes con gran definición ya que se discrimina nítidamente las zonas de dentina opaca de las zonas de dentina transparente. La distribución de la dentina transparente observada en las raíces de todos los especímenes concuerda con lo reportado en la literatura preexistente^(18,19) La transparentación comienza en la raíz y progresa hacia la corona, desde del límite cemento-dentina hacia la predentina y conducto radicular. Además logramos identificar que la presencia de dentina transparente en la raíz dentaria se encuentra en ambos grupos etarios analizados. Sin embargo, la dentina transparente va aumentando a medida que el diente envejece.

Observaciones morfológicas preliminares, utilizando histoquímica de carbohidratos en cortes de dientes desmineralizados, demostraron que la dentina se tiñó profundamente con Azure A en grupos de edad más jóvenes (5 a 19 años).

En los grupos de mayor edad (30 a 79 años), los especímenes se tiñeron levemente o moderadamente. Los autores sugieren que la disminución de la captación de la tinción por la dentina envejecida se debió a una pérdida de sitios aniónicos en el tejido ⁽²⁰⁾. Sin embargo este estudio, no logra relacionar la reacción histoquímica con alguna zona definida de la dentina circumpulpar o con la transparentación de la raíz ya que la desmineralización de los especímenes y la inclusión en parafina histológica elimina la propiedad óptica de translucidez de la dentina. El presente trabajo de investigación relaciona con precisión la existencia de reactividad histoquímica sólo en las áreas de dentina opaca y no en las de dentina transparente.

Numerosos estudios histoquímicos para carbohidratos, en cortes de dientes descalcificados, han demostrado que las dentinas son reactivas con PAS, azul de alcian y azul de toluidina ⁽²¹⁾. El material que se tiñe con azul de toluidina y azul de alcian se encontró solo en una ubicación intratubular, mientras que la matriz intertubular se tiñó con PAS. Nuestro ensayo histoquímico en los cortes mineralizados mostró una distribución intratubular de la reacción histoquímica con azul de alcian, existiendo correspondencia con lo reportado por la literatura previamente.

En nuestro estudio, la reacción de histoquímica de carbohidratos demuestra claramente qué, en todos los cortes de los dientes, el material intratubular alcianofílico se observa claramente en los túbulos dentinarios de la dentina opaca. Independientemente de la edad, la tinción con azul alcian tiende a desaparecer en las zonas de dentina transparentes.

La desmineralización total o parcial de los especímenes es un paso importante para el análisis morfológico de los tejidos dentales. El proceso de desmineralización extrae macromoléculas orgánicas de los tejidos, y la cantidad de material extraído depende de la solución de descalcificación empleada. En este estudio, para exponer las macromoléculas de la matriz de la dentina en cada

corte, utilizamos ácido ortofosfórico al 37% en lugar de EDTA u otros ácidos. La pérdida de la afinidad tintorial por artefacto de la técnica es posible. Sin embargo, la distribución de la coloración en cortes no acondicionados con ácido ortofosfórico fue similar sólo que para obtener el mismo grado de coloración se necesitó tiempos de incubación mayores. ⁽²²⁾.

Los PGs se han considerado como nucleadores de la mineralización ya que pueden actuar como sitios de intercambio catiónico al atrapar iones de calcio, o como inhibidores. Muchos estudios bioquímicos *in vitro* diferentes coinciden en que los PGs inhiben la formación de hidroxapatita ⁽²³⁾. El uso de técnicas bioquímicas y la extracción secuencial de GAGs demostró que la calcificación y maduración del hueso se asocia con una disminución en el contenido de PGs de la matriz orgánica. Además, los sistemas de cultivo celular proporcionan pruebas sólidas de que los PGs son inhibidores de la mineralización ⁽²⁴⁾.

En los tejidos, las primeras observaciones histoquímicas demuestran que se produjo una pérdida de la tinción de proteínas y polisacáridos precisamente en el frente de mineralización del hueso ⁽²⁵⁾. Más recientemente, mediante el uso de histoquímica, microscopía inmunoelectrónica y microanálisis de rayos X, se han encontrado cantidades excesivas de PGs en las lagunas osteocíticas agrandadas en la osteogénesis imperfecta tipo II. En contraste, todas las lagunas de osteocitos aparecían negativas para PGs en hueso normal. Estas observaciones sugieren que los PGs se consideran inhibidores de la mineralización ósea ⁽²⁶⁾. La tinción negativa de proteoglicanos en la matriz ósea mineralizada sugiere que una pérdida o una disminución brusca de las PGs ocurren concomitantes con la mineralización de la matriz ósea ⁽²⁷⁾.

Se ha propuesto que las poblaciones de PGs sintetizadas dentro de la matriz de la predentina desempeñan diferentes roles en la formación de la matriz y en la prevención de la mineralización prematura, mientras que la decorina dentro de la

dentina circumpulpar puede funcionar en la regulación del proceso de mineralización ⁽²⁸⁾.

La dinámica molecular de los complejos GAGs - PGs durante la mineralización de la dentina se ha estudiado principalmente en el frente de mineralización. En los últimos 15 micrómetros antes de la mineralización, los datos inmunohistoquímicos demuestran que el condroitin sulfato / dermatán sulfato y el queratan sulfato mostraron gradientes inversos en predentina. Sin embargo, Desde este punto de vista, la función de los PGs en la mineralización de la dentina humana y más específicamente en la esclerosis intratubular durante la formación de la dentina transparente no se conoce completamente ⁽²⁸⁾.

El presente trabajo de investigación, entrega evidencia morfológica e histoquímica, que los complejos PGs-GAGs disminuyen o desaparecen en los túbulos dentinarios de la dentina transparente, los que nos haría suponer que en esta localización los PG, actuarían como inhibidores de la mineralización dentinaria.

La transparencia es un cambio común durante el ciclo de vida de la dentina humana y se ha asociado con modificaciones en las propiedades mecánicas del tejido con una mayor fragilidad de los dientes observada en personas mayores ⁽²⁹⁾. La comprensión de la dinámica molecular de la matriz dentinaria durante la transparentación tisular nos permitiría entender el comportamiento de la raíz dentaria durante la terapéutica en las distintas especialidades odontológicas.

Conclusiones

1. Los complejos PGs – GAGs desaparecen de la dentina intratubular en las zonas de dentina transparente.

Bibliografía

1. Ceballos García L. Adhesión a dentina afectada por caries y dentina esclerótica. *Av. Odontoestomatol* 2004; 20-2: 71-78.
2. Nalbadian J, Gonzales F, Sognnaes R. Sclerotic age changes in root dentin of human teeth as observed by optical, electron and X-ray microscopy. *J Dent Res* 1960; 39:598-607.
3. Goldberg M., Septier D., Lecolee S., Chardin H., Quintana M. A., Acevedo A. C., Gafni G., Dillouya D., Vermelin L., Thoneman B., Schmalz G., Bissila-Mapahou P., Carreau J. P. Dental Mineralization. *Int J Dev Biol* 1995; 39: 93-110.
4. Oyarzún A., Rathkamp H., Dreyer E. Immunohistochemical and ultrastructural evaluation of the effects of phosphoric acid etching on dentin proteoglycans. *Eur J Oral Sci* 2000; 108: 546-554.
5. Embery G., Hall R., Waddington R., Septier D., Goldberg M. Proteoglycans in Dentinogenesis. *Crit Rev Oral Biol Med* 2001; 12 (4): 331-349.
6. F.M. Burke and D.Y.D Samarawickrama. Progressive changes in the pulpodentinal complex and their clinical consequences. *Gerodontology* 1995; 12(2): 57-66
7. Fuentes Fuentes M^a V. Propiedades mecánicas de la dentina humana. *Av. Odontoestomatol* 2004; 20-2: 79-83.
8. Goldberg M., Septier D., Lecolee S., Chardin H., Quintana M. A., Acevedo A. C., Gafni G., Dillouya D., Vermelin L., Thoneman B., Schmalz G., Bissila-Mapahou P., Carreau J. P. Dental Mineralization. *Int J Dev Biol* 1995; 39: 93-110.
9. Fernández, E.,González,H., Arias, R., Batista, O., Fresno, C., &Letelier, J. M. (2014). Influencia de 2 dentífricos con agentes desensibilizantes en la conductibilidad hidráulica dentinaria. *Revista clínica de periodoncia, implantología y rehabilitación oral*, 7 (3), 157-163.

10. Blunck U. (2000) "Adhesives: Principles and state of the art". In: "Adhesion the silent revolution in dentistry". Quintessence publishing Co, Inc; 3.
11. Butler W. T. Dentin matrix proteins. *Eur J Oral Sci* 1998 ; 106 (suppl 1) : 204-210.
12. Bartold P. M., Sampath Narayanan A (1998). "Proteoglycans". In: "Biology of the Periodontal Connective Tissues". Quintessence Publishing Co, Inc; 6:121-145.
13. Embery G., Hall R., Waddington R., Septier D., Goldberg M. Proteoglycans in Dentinogenesis. *Crit Rev Oral Biol Med* 2001; 12 (4): 331-349.
14. Porter AE, Nalla RK, Minor A, Jinschek JR, Kisielowski C, Radmilovic V, Kinney JH, Tomsia AP, Ritchie RO. A transmission electron microscopy study of mineralization in age-induced transparent dentin. *Biomaterials* 2005; 26:7650–7660.
15. Embery G., Hall R., Waddington R., Septier D., Goldberg M. Proteoglycans in Dentinogenesis. *Crit Rev Oral Biol Med* 2001; 12 (4): 331-349.
16. Witte W, Fullmer H. Effects of age on dentin demonstrated with Azure A. *J Dent Res* 1967; 46:218-221.
17. Kinney JH, Nalla RK, Pople JA, Breunig TM, Ritchie RO. Age-related transparent root dentin: mineral concentration, crystallite size, and mechanical properties. *Biomaterials* 2005; 26:3363–3376.
18. G.J. Thomar, D.K. Whittaker and G. Embery: A comparative study of translucent apical dentine in vital and non-vital human teeth. 1993
19. David K. Whittaker and Marina M. Bakri: Racial variations in the extent of tooth root translucency in ageing individuals. 1995
20. Witte W, Fullmer H. Effects of age on dentin demonstrated with Azure A. *J Dent Res* 1967; 46:218-221.
21. Takuma S, Eda S. Structure and development of the peritubular matrix in dentin. *J Dent Res* 1966; 45:683-692.
22. Ippolito E, La Velle S, Pedrini V. The effect of various decalcifying agents on cartilage proteoglycans. *Stain Technol* 1981; 56:367-372.
23. Dziwiakowski DD, Majznerski LL. Role of proteoglycans in endochondral ossification: inhibition of calcification. *Calcif Tissue Int* 1985; 37: 560-564.

24. Boskey AL, Stiner D, Binderman I, Doty SB. Effects of proteoglycan modification on mineral formation in a differentiating chick limb-bud mesenchymal cell culture system. *J Cell Biochem* 1997; 64:632-643.
25. Baylink D, Wergedal J, Thompson E. Loss of proteopolysaccharides at sites where bone mineralization is initiated. *J Histochem Cytochem* 1972; 20: 279-292.
26. Sarathchandra P, Michael Pope F, Yousuf Ali S. An ultrastructural and immunogold localization study of proteoglycans associated with the osteocytes of fetal bone in osteogenesis imperfecta. *Calcif Tissue Int* 1996; 58:435–442.
27. Kamiya N, Shigemasa K, Takagi M. Gene expression and immunohistochemical localization of decorin and biglycan in association with early bone formation in the developing mandible. *J Oral Sci* 2001; 43:179-88.
28. Goldberg M, Rapoport O, Septier D, Palmier K, Hall R, Embery G, Young M, Ameye L. Proteoglycans in predentin: The last 15 micrometers before mineralization. *Connect Tissue Res* 2003; 44: 184–188.
29. Kinney JH, Nalla RK, Pople JA, Breunig TM, Ritchie RO. Age-related transparent root dentin: mineral concentration, crystallite size, and mechanical properties. *Biomaterials* 2005; 26:3363–3376.